

А92 **Атлас** электрокардиографии. Интерпретация результатов: от простого к сложному / Н. А. Новикова, П. Ш. Чомахидзе, Д. А. Андреев, А. Л. Сыркин. — Москва : Эксмо, 2022. — 128 с. : ил. — (Медицинский атлас).

ISBN 978-5-04-154097-5

ЭКГ — исторически первый метод инструментальной диагностики болезней сердца, который до сих пор является неотъемлемой частью плана обследования пациентов с самой разной патологией и до сих пор содержит для нас большой объем полезной информации и множество загадок.

В книге:

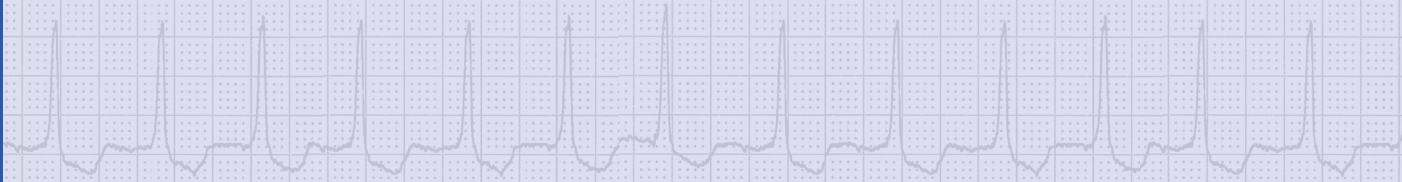
- описание ЭКГ — с чего начать и чем закончить, чтобы ничего не забыть.
- норма ЭКГ — насколько же она неоднозначна!
- патофизиологическая интерпретация.

Материалы атласа содержат клиническое описание записей из уникального архива ЭКГ Клиники кардиологии Сеченовского Университета.

УДК 616-073.97
ББК 54.101

Содержание

Как и что мы видим по ЭКГ	5
Зная физиологию проводящей системы и миокарда, мы начинаем понимать ЭКГ!	9
Описание ЭКГ — с чего начать и чем закончить, чтобы ничего не забыть	13
Анализ зубца Т	17
Норма ЭКГ — насколько же она неоднозначна!	17
ЭКГ практически здорового человека, лишенная значимых патологических изменений	19
ЭКГ — патофизиологическая интерпретация	21
Экстрасистолия — выявление, трактовка, клиническая значимость	25
Ритмы с узкими комплексами QRS	29
Ритмы с широкими комплексами QRS — от безобидных до угрожающих жизни	31
Паузы — легко определяемый вид пауз и их клиническое значение. СА и АВ блокады	38
Раннее возбуждение желудочков — никогда не забывать, знать риски для пациента	45
Блокады в системе Гиса — путеводитель по паутине проводящей системы желудочков	48
Изменения ЭКГ при патологии предсердий	53
Утолщение миокарда — гипертрофия правого и левого желудочков	55
Ишемия миокарда — возможности ЭКГ	58
Очаговость изменений ЭКГ	61
Инфаркт миокарда — от острейшего до давно перенесенного	63
Воспалительные заболевания сердца — ЭКГ при перикардите, миокардите и эндокардите — место в диагностике	71
Кардиостимуляция — ЭКГ может показать больше, чем вы полагаете	74
Электролитные нарушения — не только при мочегонной терапии	77
ЭКГ при внесердечных заболеваниях — инсульт, панкреатит, пневмония по ЭКГ?!	90
Сложный дифференциальный диагноз — ЭКГ, достойные внимания профессионалов	96
Ссылки на литературу	123



Введение. Слова авторов

Уважаемые коллеги!

Со времен первого применения электрокардиограммы как метода анализа работы сердца электрофизиологические процессы, лежащие в его основе, не претерпели никаких изменений. По сути, методика ЭКГ сохранилась в неизменном виде. В то же время год за годом растет опыт анализа ЭКГ, всё чаще понимаем соответствие тех или иных изменений ЭКГ и клинических особенностей пациента; накапливается база ЭКГ, включающая в себя зачастую уникальные записи; более подробно изучаются физиологические основы изменений ЭКГ при различных патологических процессах. Вместе с тем крайне важным представляется доступное и в то же время подробное описание записей ЭКГ в привязке к конкрет-

ным клиническим примерам, что в значительной степени облегчит понимание электрофизиологии сердца и ЭКГ. В нашем издании мы совместили классическое описание различных вариантов ЭКГ с интересными клиническими наблюдениями. Сразу же хотелось бы оговориться. Мы не имели отношения к немотивированному назначению кардиотропных препаратов, действие которых будет описано при анализе некоторых ЭКГ. Чаще всего мы были свидетелями результата лечения, зачастую не соответствующего действующим рекомендациям. Надеемся, что наш атлас станет для вас хорошим подспорьем в работе.

*С уважением!
Коллектив авторов.*

Как и что мы видим по ЭКГ

Электрокардиограмма (ЭКГ) — суммарное отражение электрических явлений в сердце в течение сердечного цикла. Электрокардиография представляет собой простой, надежный и высокоинформативный метод исследования сердца, основанный на регистрации электрических потенциалов проводящей системы и миокарда.

Особенности возбуждения отделов сердца можно оценить при анализе распространения электрического потенциала по миокарду. Этот потенциал регистрируется электродами, расположенными на коже в различных местах тела, затем сигнал отфильтровывается и преобразуется в ЭКГ.

По данным ЭКГ мы получаем информацию именно о распространении электрических импульсов по сердцу, следовательно, можем говорить о тех или иных нарушениях ритма, проводимости сердца и, лишь косвенно, делать выводы о функциональной состоятельности или патологии миокарда. При анализе ЭКГ мы не можем достоверно дифференцировать структурные изменения сердца — расширение камер, клапанные пороки, изменения кровоснабжения миокарда и прочее. Предположить диагноз мы можем лишь по стереотипным изменениям ЭКГ при определенной патологии, что будет требовать дообследования с применением ультразвуковых и лучевых методов исследования. Следует вспомнить ряд заключений, изобилующий такими формулировками, как «нарушение функции миокарда», «снижение питания миокарда», «расширение камер сердца», «функциональная перегрузка левого желудочка» и т. п. Таких заключений следует избегать.

Для того, чтобы получить электрокардиограмму высокого качества, необходимо подготовить кожу грудной клетки и конечностей (если требуется), а затем наложить электроды как можно более точно в стандартные общепринятые точки на поверхности тела. Только

в этом случае анализ ЭКГ будет стандартизованным. На самом деле мы часто регистрируем изменение амплитуды QRS комплекса в грудных отведениях из-за неверного положения электродов. И часто за этой ошибкой следует немотивированное проведение эхокардиографии и других методов обследования. Особенно важно устанавливать электроды строго в рекомендованных точках при динамическом наблюдении, когда мы сравниваем ЭКГ одного пациента до и после лечения или при ухудшении его состояния.

Итак, рассмотрим основные варианты регистрации ЭКГ и получаемые отведения.

При регистрации ЭКГ применяются различные схемы наложения электродов, и получаются, соответственно, различные отведения. Отведением называют вектор, расположенный между двумя электродами и направленный в сторону активного (плюсового) электрода.

При **стандартной 12-канальной записи ЭКГ** накладываются 10 электродов и получают следующие 12 отведений.

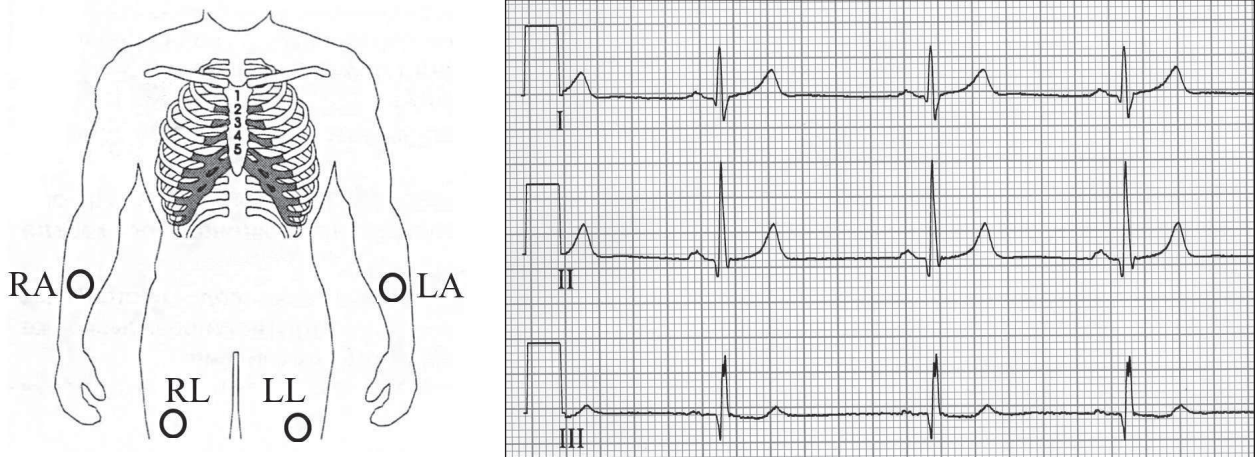
При преобладании электрических потенциалов левого желудочка регистрируется высокий положительный зубец R в отведении I.

При преобладании потенциалов правых отделов сердца регистрируется высокоамплитудный положительный зубец R в отведении III. Отведение II занимает «промежуточное» положение.

Патология миокарда левого желудочка ассоциируется с изменениями ЭКГ в отведении I, а структурные изменения миокарда правого желудочка выявляются при динамике ЭКГ в отведении III.

При этом, если преобладает активность левых отделов сердца (например, при гипертрофии стенки левого желудочка), наиболее высокий положительный зубец будет регистрироваться в отведении I и aVL.

При преобладании электрических потенциалов правых отделов сердца (например, при



RA — электрод на правой руке (right arm — RA)
 LA — электрод на левой руке (left arm — LA)
 RL — электрод на правой ноге (right leg — RL)
 LL — электрод на левой ноге (left leg — LL)

Рисунок 1. Три стандартных отведения по Эйнтховену — двухполюсные отведения

гипертрофии правого желудочка) — высокие положительные зубцы будут выявляться в отведениях III и aVF.

Так как в отведениях I и III активные электроды совпадают по положению на теле пациента с таковыми в отведениях aVL и aVF, изменения в этих парах отведений дублируются, что зачастую является критерием верификации тех или иных патологических изменений на ЭКГ левого (I, aVL) и правого (III, aVF) желудочков.

Важно представить себе то, что грудные отведения отражают электрические процессы, происходящие именно в той области сердца, над которой они установлены. Отведения V1–V6 имеют точные рекомендованные позиции для установки.

Предлагаем использовать приведенную ниже таблицу для определения зоны сердца, которая ответственна за изменения в соответствующем отведении электрокардиограммы (таблица 1).

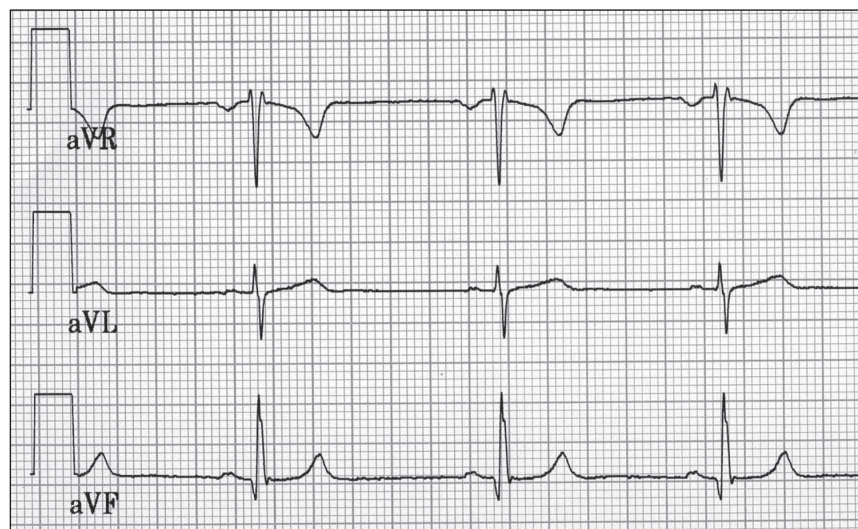
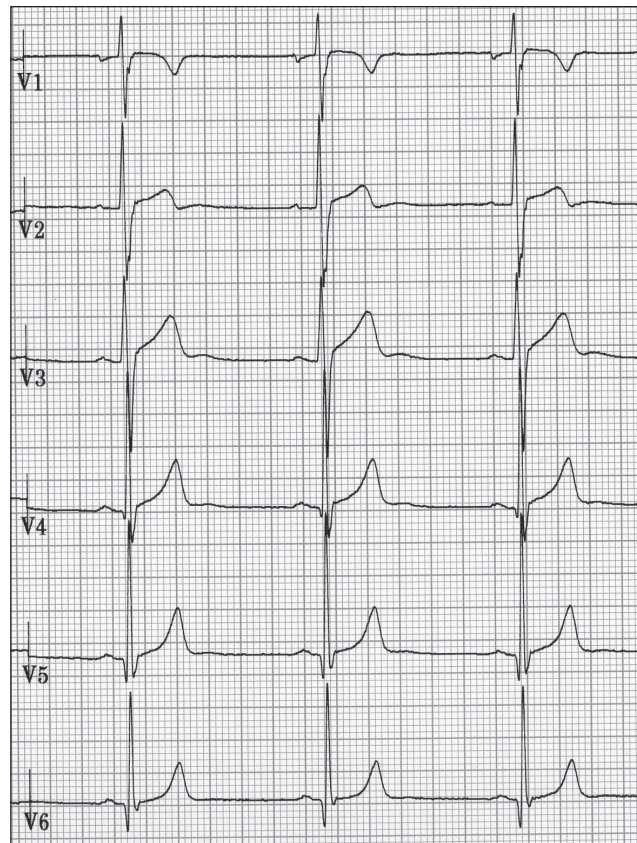
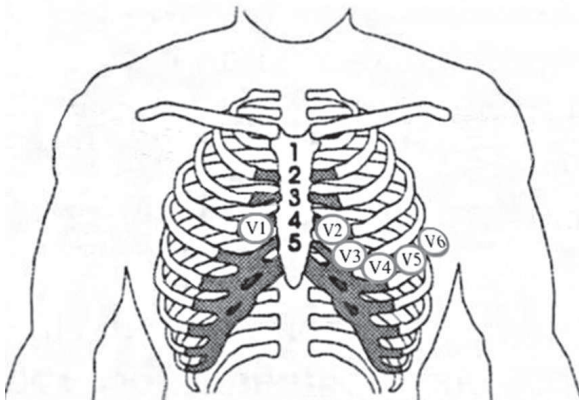


Рисунок 2. Три усиленных однополюсных отведения от конечностей по Голдбергеру (aVR, aVL и aVF), где «а» обозначает «усиленный» (augmented), «V» — «напряжение» (voltage), а последняя буква — место наложения активного электрода (правая рука — «R», левая рука — «L», левая нога — «F»)



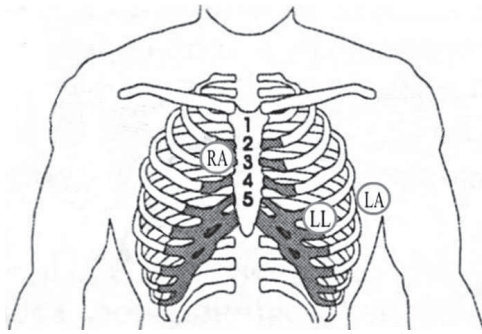
- V1 — четвертое межреберье справа от грудины
- V2 — четвертое межреберье слева от грудины
- V3 — между V2 и V4
- V4 — пятое межреберье по среднеключичной линии
- V5 — пятое межреберье по передней подмышечной линии
- V6 — пятое межреберье по средней подмышечной линии

Рисунок 3. Шесть грудных отведений по Вильсону — однополюсные отведения с наложением активного электрода на грудной клетке с V1 (правые отделы сердца) до V6 (нижнебоковые отделы сердца)

Таблица 1

Определение топологии очаговых изменений миокарда

Локализация инфаркта	Отведения											
	I	II	III	aVL	AVF	V1	V2	V3	V4	V5	V6	
Перегородочный						■	■					
Передне-перегородочный						■	■	■	■			
Передний								■	■			
Распространенный передний	■			■		■	■	■	■	■	■	
Верхушечный								■	■			
Передне-боковой	■			■						■	■	
Боковой										■	■	
Высокий боковой	■			■								
Задне-боковой		■	■		■				■	■	■	
Задне-диафрагмальный		■	■		■							
Задне-базальный						■	■					



Красный электрод (RA) — второе межреберье справа от грудины
 Желтый электрод (LA) — пятое межреберье по задней подмышечной линии
 Зеленый электрод (LL) — пятое межреберье по среднеключичной линии

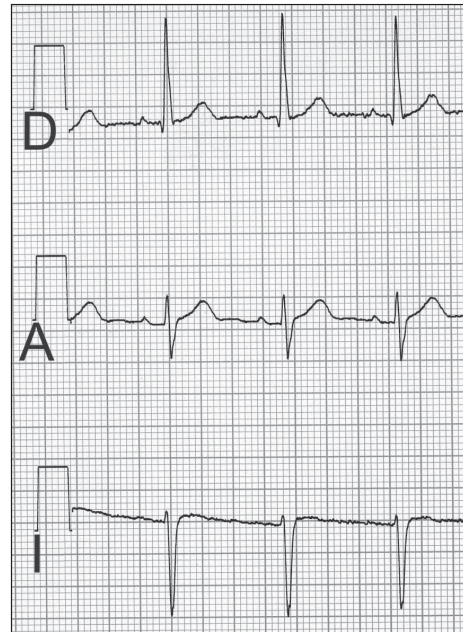


Рисунок 4. Регистрация ЭКГ по Небу

Кроме 12-канальной записи ЭКГ, применяют другие варианты наложения электродов для получения специальных отведений для диагностики искомых параметров работы сердца.

Накладываются электроды, применяемые для получения трех стандартных отведений. Регистрируются три отведения I, II, III, соответствующие отведениям по Небу: Dorsalis (D), Anterior (A) и Inferior (I).

Dorsalis	Задняя стенка левого желудочка
Anterior	Передняя стенка левого желудочка
Inferior	Нижние отделы передне-боковой стенки левого желудочка

При недостаточном качестве ЭКГ и сомнительной визуализации предсердной активности (плохо видны зубцы P) регистрируют **двухполюсное отведение S5**.

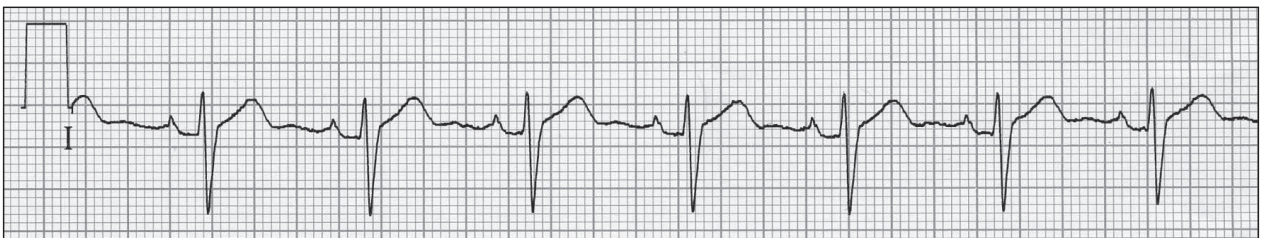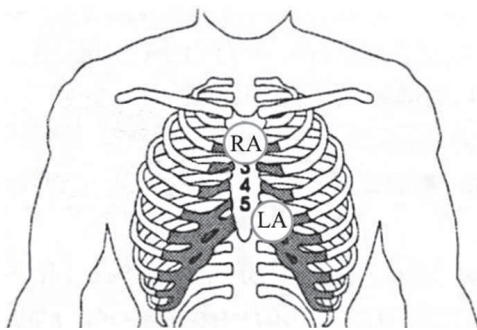


Рисунок 5. Регистрация отведения S5

Красный электрод (RA) накладывается на рукоятку грудины, желтый электрод (LA) — в пятое межреберье непосредственно слева от грудины. При этом зубцы Р регистрируются лучше, чем в других отведениях стандартной 12-канальной записи ЭКГ.

Для диагностики гипертрофии, ишемии и других изменений функции и структуры миокарда правого желудочка и межжелудочковой перегородки регистрируют правые грудные отведения. При этом четыре электрода на конечности накладываются так же, как и при стандартной ЭКГ, а грудные электроды — зеркально: V1 — слева от грудины, а V2–V6 — справа от грудины до правой передне-подмышечной линии. При этом отведения называют V1^R–V6^R. Ишемия или инфаркт миокарда правого желудочка диагностируются по этим отведениям: регистрация динамики ST-T и патологического Q зубца.

Также используются дополнительные грудные отведения V7–V9. При этом активные электроды накладываются по задней подмышечной, лопаточной и паравerteбральной линиям на уровне V6. Отведения V7–V9 применяются для верификации изменений заднебазальных и заднебоковых областей сердца.

При регистрации «высоких грудных» отведений электроды V1–V6 необходимо установить на одно межреберье выше, чем обычно.

Современные электрокардиографы позволяют получить сигнал очень высокого качества, в связи с чем в большинстве случаев специальной обработки не требуется. Для хорошего контакта электродов кожа предварительно обрабатывается изотоническим раствором NaCl. Можно также использовать специальный силиконовый гель для регистрации ЭКГ. Однако сразу после

его использования необходимо тщательно промывать грушевидные электроды, в которые гель легко забивается. В редких случаях у пациентов с выраженным гипергидрозом кожных покровов возникает необходимость дополнительно обезжирить кожу грудной клетки, внутреннюю поверхность кистей и голени спиртовым раствором.

Качество ЭКГ имеет принципиальное значение. На сегодняшний день разрабатываются алгоритмы машинного обучения, которые способны автоматически анализировать ЭКГ и рассчитывать вероятность наличия той или иной болезни. Для этого требуется максимально качественная запись для анализа мельчайших деталей. Это новый уровень понимания вопроса анализа ЭКГ. Вместо того, чтобы рассматривать отдельные изменения ЭКГ-сигнала в различных отведениях, нейросети способны «вспоминать» сотни ЭКГ, схожих с анализируемой, которые встречались именно при определенной патологии, сравнивать общую картину ЭКГ, а не ее отдельные фрагменты. Ведь часто выявление, например, депрессии сегмента ST надо анализировать вместе с временными и амплитудными параметрами других зубцов, вместе с положением электрической оси сердца, вместе с тем, какого пола и возраста данный пациент, вместе с клинической картиной на момент снятия ЭКГ, вместе с уровнем артериального давления и другими параметрами. Активно проводятся работы по наполнению больших баз данных результатами ЭКГ вместе с описанием статуса пациента. В дальнейшем нейросеть сможет давать весьма достоверный результат по ЭКГ, учитывая особенности пациента, существенно облегчая работу врача и персонализируя анализ ЭКГ.

Зная физиологию проводящей системы и миокарда, мы начинаем понимать ЭКГ!

Процесс возбуждения в норме возникает в синусовом узле, расположенном в правом предсердии в области устья верхней полой вены. Затем возбуждение, распространяясь по предсердным проводящим путям, охватывает правое и левое предсердия и далее, пройдя через атриоventри-

кулярное соединение (сюда относят, помимо самого атриоventрикулярного узла, прилегающие к нему участки предсердий и начальную часть пучка Гиса — предсердно-желудочкового пучка), охватывает желудочки. В период задержки возбуждения при прохождении им атриоventрику-

лярного узла осуществляется систола предсердий.

В желудочках возбуждение распространяется по стволу пучка Гиса, а затем по его правой и левой ножкам. В последней выделяют переднюю и заднюю ветви. Возбуждение охватывает вначале субэндокардиальные слои миокарда, а от них распространяется к его наружной поверхности, последовательно возбуждая всю толщу миокарда желудочков.

Распространение импульсов приводит к изменению потенциалов на коже пациента, которые и регистрируются электрокардиографом. В зависимости от положения электродов на теле мы регистрируем определенной формы и амплитуды зубцы, соответствующие распространению возбуждения в разные временные интервалы сердечного цикла.

Весьма важно представить себе не только порядок возбуждения структур сердца, но и скорость распространения импульсов, сложить общее впечатление о сердечном цикле. Попробуем описать распространение волны возбуждения с учетом временных и скоростных физиологических параметров.

Итак. На мембранах клеток синусового узла постоянно имеется разность потенциалов (потенциал покоя), которая значительно меньше, чем в клетках сократительного миокарда (-55 мВ вместо -90 мВ). При таком невысоком потенциале покоя быстрые Na^+ каналы, открытие которых приводит к молниеносному распространению волны деполяризации, инактивированы. Работают только медленные каналы, которые позволяют постепенно наращивать потенциал на мембране. Клетки синусового узла не имеют собственных сократительных белков, но связаны с близлежащими сократительными волокнами и клетками проводящей системы предсердий межклеточными мембранными белковыми порами. Как только потенциал на мембране клеток синусового узла превышает -40 мВ, импульс передается на соседние клетки, начиная волну деполяризации. Влияние электрических импульсов синусового узла, имеющего размеры не более 4 мм, на потенциалы, регистрируемые электрокардиографом с кожи пациента, незначительное, особенно по сравнению с интенсивностью импульсов от массы миокарда предсердий и желудочков. По этой причине происходящие в си-

нусовом узле процессы не выявляются на стандартной записи ЭКГ.

Далее импульсы синусового узла распространяются по предсердиям со скоростью около 1 м/с, в том числе достигают и атриовентрикулярного (АВ) узла. Через АВ узел импульсы проходят с замедленной скоростью — 0,02 м/с, то есть в 50 раз медленнее. Такая задержка нужна, с одной стороны, для того, чтобы предсердия успели сократиться до сокращения желудочков и диастолическое наполнение желудочков кровью было бы эффективным, с другой — для фильтрации сверхчастых импульсов от предсердий при предсердных нарушениях ритма, в частности при мерцательной аритмии. В ином случае каждый эпизод такого нарушения ритма приводил бы к фибрилляции желудочков и смерти пациента.

Итак, возбуждение сперва правого, ближе к синусовому узлу, в затем и левого предсердия формирует на ЭКГ волну Р. При этом начальная часть волны Р соответствует возбуждению правого предсердия, а конечная часть волны Р — возбуждению левого предсердия. Это и определяет разные формы волн Р при патологии правого или левого предсердия, что будет описано ниже.

После волны Р следует сегмент Р–Q (P–R), соответствующий задержке проведения импульсов в АВ узле. Если данный сегмент удлиннен, мы имеем дело с еще большим замедлением проведения в АВ узле по ряду причин, в том числе при патологии сердца или при назначении лекарств, замедляющих внутрисердечное проведение АВ блокадой. Если же сегмент PQ укорочен, то у пациента констатируется наличие дополнительных пучков проведения импульсов от предсердий к желудочкам, ведь проведение через АВ узел не может многократно ускориться, следовательно, есть дополнительный патологический путь для импульсов от миокарда предсердий к миокарду желудочков.

Достигнув терминальной части АВ узла, волна возбуждения вновь ускоряется и распространяется по стволу пучка Гиса со скоростью 1 м/с, а затем еще быстрее по ножкам пучка Гиса со скоростью до 3 м/с. С такой скоростью волна деполяризации охватывает весь миокард желудочков в норме за 60–100 мс. Электрические потенциалы кардиомиоцитов желудочков при их возбуждении формируют на ЭКГ комплекс QRS.

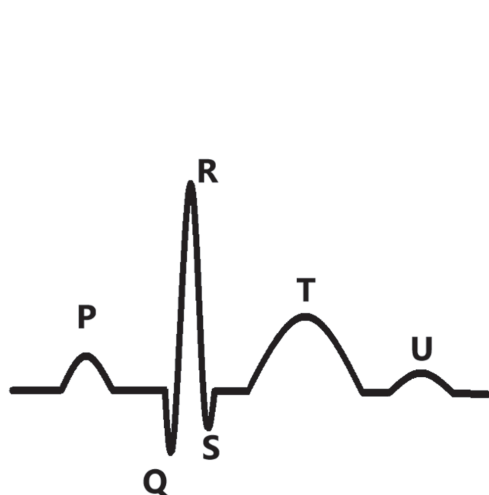


Рисунок 6. Зубцы ЭКГ

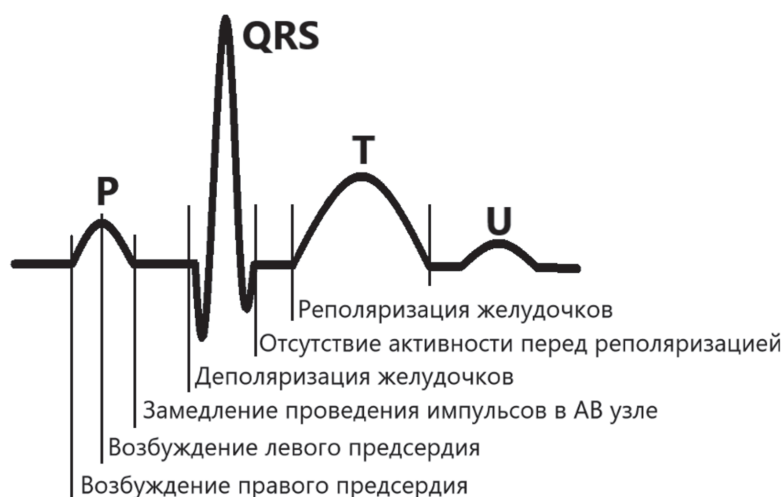


Рисунок 7. Физиологические параметры зубцов и сегментов ЭКГ

После деполяризации миокарда желудочков на некоторое время никаких значимых электрических потоков нет вплоть до начала процесса реполяризации. В это время, во время «электрического безмолвия», на ЭКГ в норме не регистрируется никаких потенциалов — сегмент ST, который в норме находится на изолинии.

В среднем через 50–100 мс после деполяризации начинается процесс реполяризации миокарда. Зубец T на ЭКГ как раз соответствует процессу реполяризации миокарда желудочков.

Часто на ЭКГ выявляется зубец U, который регистрируется в конце нисходящего колена зубца T или сразу после него. Существует несколько гипотез относительно происхождения зубца U, но в любом случае ему не придается существенного практического значения. Вероятнее всего, зубец U соответствует фазе быстрого наполнения желудочков и формируется из-за растяжения стенок левого и правого желудочков, что в небольшой степени отражается на коже пациента как изменение электрического потенциала.

Следует также остановиться на общей длительности сердечного цикла. Если исключить время между окончанием предыдущего цикла и началом следующего, остается время, за которое регистрируется процесс деполяризации и реполяризации желудочков. Это интервал Q–T, интервал от начала желудочкового комплекса до окончания зубца T. Его еще называют временем электрической систолы сердца. Это время обозначается как интервал Q–T, даже ког-

да желудочный комплекс начинается с зубца R. Продолжительность этого интервала определяется по специальной формуле и зависит от частоты сердечных сокращений.

Изобразим фазу сердечного цикла схематично на рисунках 6 и 7.

Далее предлагаем вам вспомнить уровни проводящей системы сердца. Изобразим их схематично на рисунке 8 и кратко опишем.

Проводящая система сердца представляет собой совокупность узлов и проводящих путей, обеспечивающих функцию автоматизма и проводимости.

Нарушения проводимости могут быть представлены на любом уровне проводящей системы сердца.

Автоматический уровень I порядка. Синусовый узел расположен субэпикардially в верхней части правого предсердия между устьями полых вен. Представляет собой образование, состоящее из клеток, обладающих наибольшим уровнем автоматизма. Возбуждение синусового узла не регистрируется на ЭКГ. Синусовый узел кровоснабжается из ПКА (60% пациентов) или ЛКА (в 40% случаев).

Проводящая система предсердий. Тракты Бахмана, Венкебаха, Тореля — проводящие пути к атриовентрикулярному узлу и миокарду правого и левого предсердия. Возбуждение предсердий регистрируется на ЭКГ в виде зубца P.

Автоматический уровень II порядка. Атриовентрикулярный узел (узел Ашоффа — Тава-

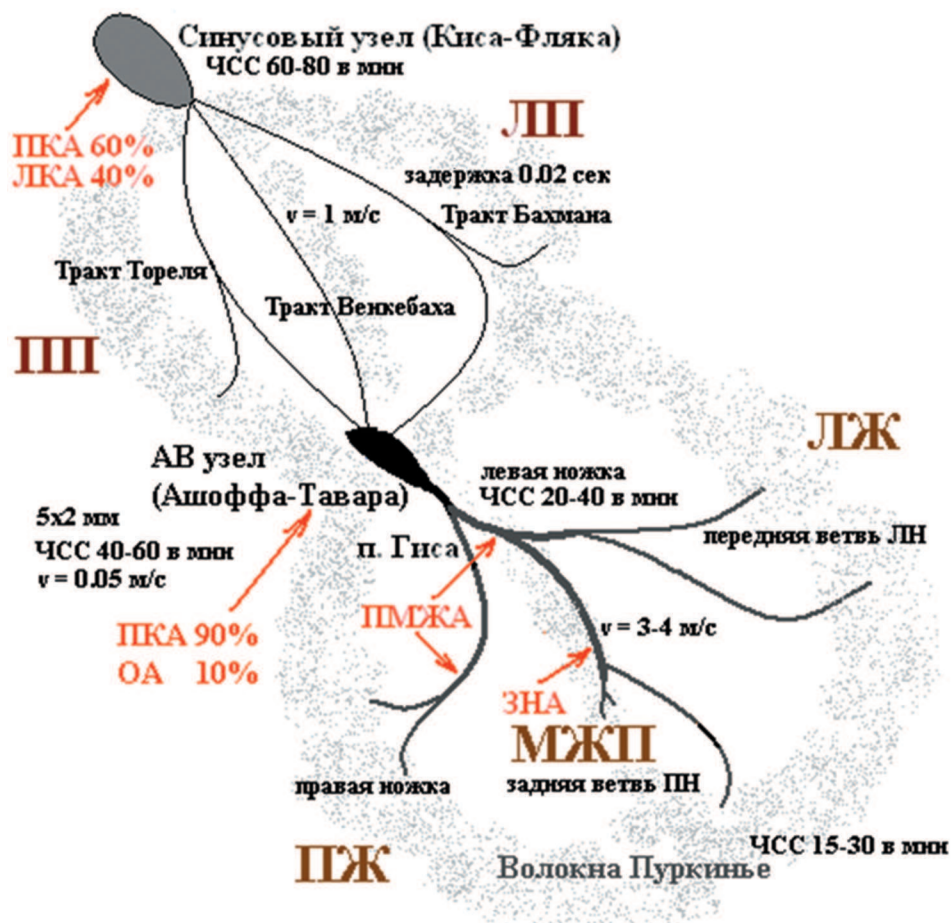


Рисунок 8. Проводящая система сердца. Схематическое изображение

ра). Основная функция — физиологическая задержка (скорость проведения импульса 0,05 м/с) и «фильтрация» предсердных импульсов. На ЭКГ функция атриовентрикулярного узла характеризуется наличием и длительностью интервала PQ.

АВ узел кровоснабжается в большинстве случаев из ПКА.

Автоматический уровень III порядка. Пучок Гиса. Не имеет четкой границы с АВ узлом, разделяется на правую, а также переднюю и заднюю левые ветви. Ход возбуждения по ножкам пучка Гиса и волокнам Пуркинье — конечным отрезкам проводящей системы сердца — определяет форму и длительность комплекса QRS — электрической систолы желудочков.

Следующий момент для понимания ЭКГ заключается в том, чтобы отчетливо представить себе принцип формирования положительных и отрицательных зубцов. Итак, если электрод ЭКГ установлен, например, в отведении V3, то

есть над передней стенкой сердца, то положительные зубцы будут формироваться за счет импульсов, направленных в сторону электрода. Зубец P будет положительным, так как импульсы распространяются в сторону АВ узла и перикарда, то есть в сторону кожи, где установлен электрод, а зубец R, в частности его амплитуда, будет соответствовать прохождению импульсов по миокарду желудочков в области, над которой установлен электрод. Следовательно, если у пациента гипертрофия миокарда данной зоны ЛЖ, зубец R станет выше, так как масса миокарда больше и импульсы возбуждения более интенсивны. Если же в данной зоне возникнет инфаркт, и определенная часть миофибрилл погибнет, импульсы будут распространяться медленно и на меньший объем миокарда, поэтому зубец R станет менее амплитудным. Понимание топологии сердца и расположения электродов будет очень полезным при анализе ЭКГ при различной патологии сердца.

Описание ЭКГ — с чего начать и чем закончить, чтобы ничего не забыть

Стандартная ЭКГ представлена 12 отведениями, записывается в течение 10–20 секунд. Данные ЭКГ должны анализироваться комплексно с учетом всех особенностей. Нельзя делать выводы по изменению определенных сегментов ЭКГ изолированно в одном или нескольких отведениях. Необходимо определить общую картину, учитывать изменения и особенности во всех 12 каналах и на протяжении всей записи. Это представляется наиболее сложным моментом, требует опыта и знаний. Итак, начнем анализ ЭКГ.

Прежде всего, следует определиться, верно ли зарегистрирована ЭКГ. Все ли каналы видны на пленке, нет ли значимой наводки или шума, достаточна ли длительность записи — должны быть зарегистрированы четыре и более сердечных цикла в каждом отведении. Далее, в обязательном порядке следует проверить данные пациента. Наиболее серьезной ошибкой следует считать не огрехи при анализе ЭКГ, а неверное указание данных пациента. Недопустимо путать ЭКГ пациентов. Это может привести к критическим ошибкам при трактовке состояния больного.

Очередность анализа ЭКГ, по нашему мнению, должна быть сведена к определенной последовательности. В таком случае мы не обделим вниманием различные аспекты анализа.

Сперва определим ритм сердца

Этому посвящена отдельная глава нашего атласа.

Определим частоту предсердных и желудочковых сокращений

При скорости записи ЭКГ, равной 25 мм/с, каждый 1 мм пленки соответствует 1 с / 25 мм, т. е. 0,04 с, или 40 мс. При записи со скоростью 50 мм/с 1 мм пленки = 20 мс. Остается измерить интервал RR в мм и рассчитать ЧСС в минуту. Напомним, что в 1 с 1000 мс.

Например: интервал RR=20 мм при скорости 25 мм/с, соответственно RR = 20 мм × 40 мс = = 800 мс (0,8 с). В минуту (60 с / 0,8 с) получится 75 сокращений. ЧСС=75 в минуту.

Для простого и быстрого подсчета мы рекомендуем использовать следующую формулу:

$ЧСС = 1500/RR$ (мм) при скорости записи 25 мм/с

или

$ЧСС = 3000/RR$ (мм) при скорости записи 50 мм/с.

То есть при длительности RR интервала в 20 мм $ЧСС = 1500/20 = 75$ сокращений в минуту.

Если на ЭКГ регистрируется синусовая аритмия, частая экстрасистолия, фибрилляция или трепетание предсердий, следует суммировать 5–6 соседних RR интервалов и рассчитать среднее арифметическое значение ЧСС.

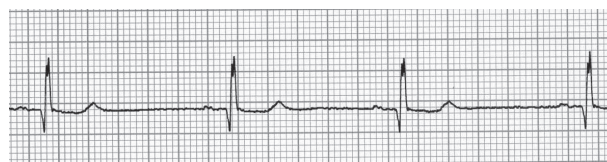

Рисунок 9. Пример определения ЧСС

На представленном фрагменте ЭКГ (рис. 9), записанной со скоростью 25 мм/с, интервал RR равен 29 мм. Следовательно, делим 1500 на 29 и получаем ЧСС — 52 в минуту.

Определим длительность интервалов на ЭКГ

Следует сказать, что при автоматическом анализе временных параметров ЭКГ бывают недочеты из-за шума или наводки. Рекомендуем проверять указанные значения вручную.

При помощи миллиметровой бумаги или линейки необходимо определить длительность искомого интервала в миллиметрах. Затем, если скорость записи равна 25 мм в секунду, длительность интервала в мм необходимо умножить на 0,04 с, получив длительность интервала в секундах. При скорости записи, равной 50 мм в секунду, длительность интервала необходимо умножить на 0,02 с.

Например, интервал PQ = 7 мм. Скорость записи = 25 мм/с. Длительность интервала PQ = = 7 мм × 0,04 с = 0,28 с (или 280 мс).

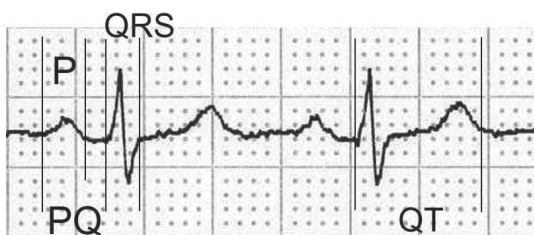


Рисунок 10. Определение длительности интервалов ЭКГ

На рисунке 10 представлен фрагмент ЭКГ. Скорость записи — 25 мм/с.

Зубец P составляет 3 мм, что при скорости 25 мм/с равно 3 умножить на 0,04 с, т. е. 0,12 с (120 мс). Также интервал PQ равен 4,5 мм, т. е. $4,5 \times 0,04 = 0,18$ с. (180 мс). Интервал QRS равен $2,5 \text{ мм} \times 0,04 \text{ с} = 0,1$ с, или 100 мс. И, наконец, интервал QT = $9 \text{ мм} \times 0,04 \text{ с} = 0,36$ с (360 мс).

При оценке длительности интервала QT необходимо учитывать его тесную взаимосвязь с ЧСС. Для этого рассчитывается так называемый скорректированный интервал QT (сQT). Его значение равно интервалу QT в секундах, деленному на корень квадратный из интервала RR в секундах. Расчет сQT представлен в большинстве медицинских калькуляторов.

Для определения вольтажа (амплитуды) зубцов ЭКГ и степени отклонения интервала ST от изоэлектрической линии на ЭКГ регистрируется сигнал, соответствующий 1 мВ; обычно он равен 10 мм.

Далее проведем анализ именно в той последовательности, которую мы обсуждали при физиологических основах ЭКГ.

Анализируя предсердную часть сердечного цикла, ответим на следующие вопросы: регистрируются ли зубцы P, регулярны ли они, постоянен ли интервал PQ? Если волн P нет, какая предсердная активность выявляется между желудочковыми комплексами? Измерим длительность зубца P, определим его амплитуду и направление. Измерим интервал PQ, убедимся, что он расположен на изолинии.

При оценке предсердного комплекса следует иметь в виду, что зубец P фактически состоит из двух волн, отражающих возбуждение сначала правого, а затем левого предсердия. Амплитуда и продолжительность зубца P меняются в зависимости от того, в каком из предсердий

замедляется проведение импульса. Если проведение импульса замедляется преимущественно в правом предсердии, то начальная часть зубца P оказывается более высокой, а продолжительность его чаще не увеличивается. Если же замедление проведения касается в основном левого предсердия, то не только будет более высокой поздняя часть зубца P, но и его продолжительность окажется больше. Замедление проведения импульса в предсердиях обычно происходит вследствие их гипертрофии или дилатации.

Определим электрическую ось сердца

Под электрической осью сердца (ЭОС) понимают суммарный вектор деполяризации желудочков, т. е. результат сложения многочисленных электродвижущих сил (биотоков), возникающих при возбуждении миокарда.

Положение электрической оси сердца характеризуется степенью ее отклонения от горизонтальной линии, которое может быть рассчитано в градусах (угол альфа). В норме ЭОС (суммарный вектор электродвижущей силы желудочков) примерно соответствует анатомической оси сердца — от базальных отделов к верхушке сердца (срединное или нормальное положение ЭОС). К вариантам нормы относятся также горизонтальное, т. е. умеренно смещенное влево (например, у гиперстеников с высоким стоянием диафрагмы и «лежащим» сердцем), и вертикальное, т. е. умеренно смещенное вправо (например, у астеников с низким стоянием диафрагмы и «висящим» сердцем), положение ЭОС (табл. 2).

Более выраженное отклонение электрической оси сердца влево или вправо связано с гипертрофией миокарда желудочков, нарушениями внутрижелудочковой проводимости и некоторыми другими патологическими состояниями (например, при перегрузке правого желудочка у больных с острым легочным сердцем).

При нормальном положении электрической оси сердца в стандартных отведениях от конечностей $R_{II} > R_I > R_{III}$; при отклонении ЭОС влево $R_I > R_{II} > R_{III}$ и $S_{III} > R_{III}$; при отклонении ЭОС вправо $R_{III} > R_{II} > R_I$ и $S_I > R_I$.

Для быстрого и простого определения ЭОС мы предлагаем пользоваться дуосной системой с анализом I и aVF отведений.