

ТОПОГРАФИЧЕСКАЯ АНАТОМИЯ И ОПЕРАТИВНАЯ ХИРУРГИЯ

Рекомендовано учебно-методическим объединением
по высшему медицинскому, фармацевтическому образованию
в качестве пособия
для студентов учреждений высшего образования
по специальностям «Лечебное дело», «Педиатрия»,
«Медико-диагностическое дело»

Под редакцией
Ю.М. Киселевского

2-е издание, исправленное



Минск
«Вышэйшая школа»
2021

УДК [611.9+617-089](075.8)
ББК 54.54я73
Т58

Авторы: *Ю.М. Киселевский, П.М. Ложко, А.А. Стенько, В.В. Кудло, Т.С. Гуца*

Рецензенты: кафедра нормальной анатомии УО «Белорусский государственный медицинский университет» (заведующий кафедрой доктор медицинских наук, профессор *Н.А. Трушель*); заведующий кафедрой оперативной хирургии и топографической анатомии УО «Витебский государственный медицинский университет» кандидат медицинских наук, доцент *В.В. Становенко*

Топографическая анатомия и оперативная хирургия : пособие / Ю. М. Киселевский [и др.] ; под ред. Ю. М. Киселевского. — 2-е изд., испр. — Минск : Вышэйшая школа, 2021. — 406 с., [8] л. цв. ил. : ил.
ISBN 978-985-06-3327-9.

Отражены современные тенденции развития топографической анатомии и оперативной хирургии. Материал изложен в соответствии с принципом сплошного изучения топографической анатомии областей человеческого тела. Подробно описаны основные этапы наиболее часто выполняемых оперативных вмешательств. Имеются ссылки на мультимедийные материалы в виде *QR*-кодов.

Первое издание вышло в 2019 г.

Для студентов учреждений высшего образования по специальностям «Лечебное дело», «Педиатрия», «Медико-диагностическое дело», а также для практикующих врачей.

УДК [611.9+617-089](075.8)
ББК 54.54я73

Все права на данное издание защищены. Воспроизведение всей книги или любой ее части не может быть осуществлено без разрешения издательства.

ISBN 978-985-06-3327-9

© Оформление. УП «Издательство
“Вышэйшая школа”», 2021

ОТ АВТОРОВ

Опыт обучения студентов учреждений высшего образования медицинского профиля показывает, что изложение изучаемого предмета должно быть достаточно полным, доступным для понимания, способствующим эффективному использованию полученных знаний в дальнейшей профессиональной деятельности. Предмет «Топографическая анатомия и оперативная хирургия» занимает важное место на стыке теоретических и клинических дисциплин, необходимых для подготовки не только специалистов хирургического профиля, но и врачей самых разных специальностей.

В 2010 г. авторским коллективом кафедры оперативной хирургии и топографической анатомии УО «Гродненский государственный медицинский университет» было написано учебное пособие «Топографическая анатомия и оперативная хирургия» (переиздано в 2012 г.). Учитывая требования новой типовой программы по предмету, а также последние научные достижения, особенно в области оперативной хирургии, в 2019 г. было подготовлено и издано новое пособие, предназначенное не только для студентов медицинских учреждений высшего образования, но и для практикующих врачей.

Представленная книга не противопоставляется другим руководствам, изданным по топографической анатомии и оперативной хирургии, однако имеет ряд отличительных особенностей. Она содержит сведения прикладного характера, в первую очередь по новейшим актуальным вопросам оперативной хирургии. Дополнены и уточнены многие моменты топографической анатомии. Все анатомические термины приведены в соответствие с современным официальным списком русских эквивалентов Международной анатомической номенклатуры. Книга хорошо иллюстрирована авторскими оригинальными цветными и черно-белыми рисунками. Авторы выражают свою благодарность студентам — Д.О. Радкевичу, М.А. Каспровой, С.И. Шамбецкой (Гойдь) за подготовку иллюстраций к изданию. Кроме того, пособие содержит ссылки на мультимедийные материалы, подготовленные сотрудниками кафедры оперативной хирургии и топографической анатомии УО «Гродненский государственный медицинский университет», в виде *QR*-кодов (*Quick Response*). Для их активации необходимо:

1) запустить на телефоне, планшете или другом электронном устройстве программу для считывания *QR*-кодов;

2) навести камеру устройства на код;

3) подтвердить открытие мультимедийного материала.

Авторы выражают благодарность рецензентам за ценные замечания и предложения.

Для улучшения содержания книги авторы с благодарностью примут и учтут все пожелания, замечания и рекомендации, которые следует высылать на электронный адрес operhirurg@gmail.com

Глава 1

ВВЕДЕНИЕ В ПРЕДМЕТ

Топографическая анатомия – прикладная наука, изучающая взаимное расположение органов, сосудов, нервов, тканей в разных областях человеческого тела.

Название предмета происходит от двух греческих слов: *topos* – место, и *grapho* – пишу. Синтезируя анатомические знания, эта наука дает четкое представление о взаимоотношениях различных образований, о связях одних органов с другими, является тем фундаментом, который позволяет на практике решать сложные задачи диагностики и лечения разных заболеваний.

Изучение топографической анатомии ведется по топографо-анатомическим областям. В каждой области изучаются: границы; послойное строение; проекции сосудов, нервов и органов; фасции, межфасциальные пространства; клетчаточные пространства; лимфатические узлы.

Топографическая область – часть тела человека, имеющая четкие границы и отличающаяся по строению от других областей.

Проекция – точка, линия или геометрическая фигура, соответствующие глубже лежащим образованиям. **Ориентиры** – постоянные для данной области образования. Различают: наружные – видимые (костные выступы, рельефы мышц, кожные складки и др.) и внутренние – пальпируемые (костные образования, межмышечные борозды и др.) ориентиры.

Топография внутренних органов изучается по отношению к поверхности тела человека (*голотопия*), к скелету (*скелетотопия*) и к окружающим тканям и органам (*синтопия*).

Оперативная хирургия – учение о технологии выполнения хирургических операций. Оперативная хирургия изучает и разрабатывает технические средства, доступы и приемы хирургического вмешательства.

Хирургическая операция – механическое воздействие на ткани и органы пациента, выполняемое с целью лечения, диагностики, восстановления функции организма или уменьшения болезненных расстройств в человеческом организме. Цель хирургических операций заключается также в восстановлении взаимоотношений органов и тканей, нарушенных из-за патологического процесса, или исправлении порока развития.

Любое хирургическое вмешательство состоит из трех моментов: оперативного доступа, оперативного приема и восстановления целостности разведенных тканей.

Оперативный доступ – первая часть хирургической операции, направленная на обнажение органа или патологического очага, подлежащего вмешательству. Оперативный доступ зависит от особенностей строения каждой конкретной области, анатомических особенностей пациента, инструментария, которым располагает хирург. Однако основная задача

при этом — не нанести большего повреждения, чем то, которое создается самим заболеванием.

Общие требования к оперативному доступу:

- должен быть *малотравматичным* (травматичность доступа оценивается повреждением нервов, сосудов и мягких тканей);
- должен быть *достаточной величины* для осуществления поставленной задачи;
- должен *находиться в проекции патологического очага*, т.е. обеспечить к нему подход по кратчайшему расстоянию;
- должен быть *косметичным*.

Оперативный прием — вторая часть хирургической операции, включающая манипуляции на оперируемом органе или в патологическом очаге. Техника операции определяется степенью подготовки хирурга. Чем опытнее хирург, тем легче он найдет рациональный для данного случая прием. Например, при хирургической патологии желудка оперативный доступ проводится с помощью одного из видов лапаротомии, а оперативный прием в зависимости от характера заболевания может включать резекцию (удаление части), гастрэктомию (полное удаление) или наложение гастро-энтероанастомоза.

Требования к оперативному приему:

- должен быть *радикальным*;
- должен быть *минимально травматичным*;
- должен быть *по возможности бескровным*;
- должен *минимально нарушать жизнедеятельность организма*.

Классификация хирургических операций. Все хирургические операции подразделяются следующим образом.

I. По срочности:

1) *экстренные операции* — выполняются по жизненным показаниям (кровотечение из магистральных сосудов, механическая асфиксия дыхательных путей инородным телом);

2) *срочные операции* — их выполнение можно отсрочить для уточнения диагноза, дообследования пациента и проведения предоперационной подготовки (острый аппендицит, прободная язва желудка и двенадцатиперстной кишки);

3) *плановые операции* — проводятся после целенаправленного обследования и подготовки пациента (холецистэктомия при желчно-каменной болезни, грыжесечение при неосложненной грыже).

II. По цели:

1) *лечебные операции* — направлены на удаление патологического очага или восстановление нарушенных функций органов и тканей (лапароскопическая аппендэктомия, резекция желудка);

2) *диагностические операции* — направлены на уточнение диагноза (разные виды биопсий, артроскопия, диагностическая лапароскопия).

III. По планируемому результату:

1) *радикальные операции* — направлены на полное и окончательное устранение патологического очага заболевания (аппендэктомия, ампутация конечности при ее гангрене);

2) *паллиативные операции* — направлены на частичное устранение причины заболевания при невозможности проведения радикального лечения и тем самым на облегчение состояния пациента и сохранение его жизни (гастростомия при неоперабельном раке пищевода).

IV. По этапности (моментности):

1) *одномоментные операции* — во время одного этапа выполняются все необходимые мероприятия для устранения причины болезни;

2) *двухмоментные операции* — проводятся в случае, когда состояние здоровья пациента или опасность осложнений не позволяет закончить хирургическое вмешательство в один этап (двухмоментное вскрытие абсцесса легкого);

3) *многоэтапные операции* — в основном используются в пластической и реконструктивной хирургии, когда восстановление поврежденной части тела пациента требует поэтапного лечения.

Пластическая (восстановительно-реконструктивная) хирургия — область медицины, которая, используя оперативные методы, обеспечивает физическую, функциональную и эстетическую реабилитацию людей с врожденными и приобретенными дефектами и недостатками внешности.

Симультанные (сочетанные) — операции, при которых во время одного оперативного вмешательства параллельно или последовательно проводится несколько разных хирургических манипуляций (например, лапароскопическая холецистэктомия и пупочное грыжесечение).

Правила разъединения (рассечения) тканей:

— *последовательность* — согласно последовательному строению той или иной области человеческого тела;

— *одинаковая протяженность* — равная длина рассечения всех слоев;

— *достаточность* — разрез должен быть настолько большим, насколько это необходимо, и настолько малым, насколько это возможно;

— *простота доступа* — уменьшает риск дополнительной травмы тканей;

— *параллельность* — разрезы по ходу сосудисто-нервных образований позволяют избежать их повреждения.

Правила соединения тканей:

— *последовательность* — аналогично рассечению тканей, но в обратном порядке;

— *однородность* соединяемых тканей по составу;

— *прочность*.

Хирургические инструменты

Хирургические инструменты — технические средства, с помощью которых хирурги манипулируют на органах и тканях при проведении операций.

Хирургические инструменты представлены разными по назначению конструкциями и должны отвечать следующим **требованиям**:

- материал для изготовления должен быть твердым, иметь гладкую поверхность (полированную или матовую), не должен изменять свою структуру и форму при нагревании до 180°C, подвергаться коррозии;
- инструмент должен состоять из малого числа деталей, разбираться (при необходимости) без помощи дополнительных инструментов;
- инструмент должен минимально травмировать ткани.

При использовании любых хирургических инструментов необходимо соблюдение следующих **правил**:

- при выполнении оперативного вмешательства необходимо пользоваться только исправными инструментами;
- каждый инструмент использовать только по своему прямому назначению;
- при работе инструмент держать уверенно, но вместе с тем легко (рука хирурга должна чувствовать не рукоятку инструмента, а конечную работающую его часть);
- все манипуляции производить не порывисто, а плавно, ритмично;
- исключительное внимание при работе инструментами необходимо уделять бережному отношению к живым тканям.

Хирургические инструменты по их назначению можно условно разделить на две группы:

1) *общие хирургические инструменты*, которые подразделяются на четыре подгруппы:

- инструменты для разъединения тканей (режущие);
- вспомогательные инструменты (расширяющие, фиксирующие и пр.);
- кровоостанавливающие инструменты (кровоостанавливающие зажимы);
- инструменты для соединения тканей;

2) *специальные хирургические инструменты* (например, для трепанации черепа, для ампутации конечности и пр.).



Инструменты для разъединения тканей

Скальпели, или **хирургические ножи**, являются основными инструментами в хирургии. Скальпель состоит из рукоятки, спинки, шейки, лезвия. Лезвие имеет режущую кромку и обушок. Скальпели могут быть со съемными лезвиями для одноразового использования.



В зависимости от формы лезвия различают скальпели **остроконечные** и **брюшистые** (с сильно выпуклым лезвием). Существуют также скальпели **особого предназначения**, но они относятся к группе «Специальные инструменты».

Используют три основных положения скальпеля в руке:

- в позиции смычка — для проведения поверхностных неглубоких разрезов;
- в позиции писчего пера — при проколе тканей, отделении (препарировании), производстве коротких точных разрезов в глубине раны;
- в позиции столового ножа (указательный палец упирается в обух) — для рассечения кожи, других плотных тканей, для нанесения глубоких разрезов, строго дозированных по силе нажатия.

Ножницы хирургические. Применяются для рассечения небольших по толщине образований (фасции, апоневрозы, серозные листки и пр.). Наиболее часто используют тупоконечные прямые и изогнутые по плоскости ножницы — ножницы Купера. Преимущество последних состоит в том, что они рассекают только оттянутые с помощью крючков или пинцетов ткани, а тупые концы предохраняют от повреждений ткани в глубине раны. При использовании ножниц рассекаемая пластина приподнимается лезвием, чтобы избежать рассечения подлежащих тканей. Тупоконечные ножницы нередко используют и для тупого разъединения тканей путем разведения лезвий.

Правильная позиция ножниц в руке, при которой хирург может контролировать движение каждой бранши в отдельности, состоит в том, что ногтевая фаланга 4-го пальца правой руки находится в правом кольце, 3-й палец лежит на кольце в месте его соединения с браншей, 2-й палец упирается в винт. В кольце левой бранши располагается ногтевая фаланга 1-го пальца. При этом изогнутые концы лезвий при работе на плоскости направляются вверх и влево. Необходимо учитывать, что ножницы при рассечении раздавливают ткани между лезвиями. Поэтому их нельзя использовать при рассечении кожи, объемных тканей.

К преимуществам механического способа разъединения тканей относятся:

- универсальность, заключающаяся в возможности применения этих инструментов для послойного рассечения практически всех тканей в разных топографо-анатомических областях;
- возможность выполнения прецизионных действий (инструмент является продолжением руки хирурга);
- экономическая целесообразность использования вследствие относительно невысокой стоимости инструментов и возможности их многократного применения.

Однако механический способ разъединения тканей имеет и ряд **недостатков**:

- повреждение наряду с тканями кровеносных и лимфатических сосудов с развитием кровотечения и лимфорей;
- образование микрогематом по линии рассечения с возможностью их последующего нагноения;
- отсутствие непосредственного санирующего эффекта при вскрытии гнойных полостей;

— вероятность инфицирования разреза стенки при рассечении полого органа, ухудшающая заживление тканей;

— отсутствие абластического эффекта, так как при выполнении онкологических операций с помощью указанных инструментов возможно попадание жизнеспособных опухолевых клеток на стенки раны, в кровеносные и лимфатические сосуды.

Электронож. Рассечение тканей с помощью электрического тока (электроножа) впервые успешно выполнил в 1910 г. В. Черни.

Эффект электрохирургического рассечения оптимален, когда кончик электрода находится в непосредственной близости от тканей, но не касается их. Четкая картина «молнии» от электрода к ткани — основной критерий правильности выполнения электрохирургического разрезания. Если электрод соприкасается с тканями (или находится слишком далеко от них), этот эффект ослабевает. Рассечение тканей более эффективно, если электрод имеет острый край, что обеспечивает максимальную плотность энергии, поскольку она определяется отношением силы тока к площади ткани.

В зависимости от способа применения тока высокой частоты различают следующие методики:

1) *монополярная методика* — рабочим инструментом хирурга является активный электрод, пассивный же электрод обеспечивает электрический контакт с телом пациента за пределами операционного поля;

2) *биполярная методика* — оба выхода генератора соединены с активными электродами; в этом случае тепловое воздействие осуществляется на ограниченном пространстве между двумя электродами.

Преимущества электрохирургии:

— эффективная остановка кровотечения во время операции, что позволяет уменьшить кровопотерю, а в ряде случаев дает возможность проводить хирургическое вмешательство бескровно;

— коагуляция нервных окончаний в ране, нанесенной электроножом, понижает болевую чувствительность и позволяет уменьшить количество назначаемых пациенту анальгетиков после сложных и травматичных полостных операций;

— замена перевязки кровеносных сосудов коагуляцией уменьшает местную реакцию тканей на хирургическое воздействие (коагулированные ткани, в отличие от лигатур, не являются чужеродными для организма пациента);

— применение метода в оперативной онкологии способствует уничтожению опухолевых клеток в результате электрокоагуляции, а коагуляция лимфатических и кровеносных сосудов уменьшает риск лимфо- и гематогенного распространения опухолевых клеток.

Таким образом, электрохирургические аппараты хорошо рассекают ткани, при этом одновременно останавливая кровотечение.

Недостатки электрохирургии:

— образование зоны коагуляционного некроза;

— возможность ожога тканей вне операционного поля.

Если на пути прохождения электрического тока в тканях имеются инородные металлические тела, то применение монополярного электрода может вызвать коагуляцию расположенных рядом сосудов и повреждение нервов за счет локального тепловыделения.

Небольшие габариты, малый вес и, следовательно, большая мобильность позволяют использовать электроножи в амбулаторной хирургии.

Лазерный скальпель. Механизм действия лазерного луча на биологические ткани основан на том, что энергия светового пучка резко повышает температуру на соответствующем ограниченном участке тела. Температура может подняться в «облучаемом» месте до 400 °С, поэтому патологически измененный участок мгновенно сгорает и испаряется. Тепловое воздействие на окружающие ткани распространяется на очень небольшое расстояние, так как ширина сфокусированного пучка составляет 0,01 мм. Под влиянием лазерного излучения происходит не только коагуляция белков живой ткани, но и «взрывное» ее разрушение от воздействия своеобразной ударной волны, образующейся при мгновенном переходе тканевой жидкости в газообразное состояние.

Различают методы применения бесконтактного и контактного лазерного скальпеля.

Один из **недостатков** контактного лазерного скальпеля – меньшая скорость разрезания тканей по сравнению с обычным скальпелем или электроножом. Однако это окупается высоким гемостатическим и бактерицидным эффектом при относительно узкой зоне повреждения тканей.

Преимущества метода:

- позволяет бескровно рассекают ткани;
- уменьшает травматизацию тканей;
- saniрует края раны;
- способствует соблюдению асептики, что особенно важно при работе в гнойно-инфицированных областях и при онкологических операциях.

Использование лазерного скальпеля показано только на ключевых этапах операции, что позволяет повысить качество выполнения оперативного приема.

Плазменный скальпель (метод плазменных потоков). В основе работы плазменного скальпеля лежит пропускание через высокоскоростную струю инертного газа (аргона) электрического тока большой силы, приводящего к образованию плазменного потока.

Показания:

- в легочной хирургии использование плазменных потоков наиболее эффективно при рассечении мышц грудной стенки во время выполнения торакотомии, при атипичной резекции легкого, пересечении бронха, обработке раневых поверхностей легкого и плевры, резекции ребер;
- в хирургии паренхиматозных органов плазменные потоки показаны для рассечения ткани печени, селезенки и поджелудочной железы,

когда диаметр поврежденных в ходе разреза сосудов и протоков не превышает 1,5 мм (эффект коагуляции). Сосуды и протоки диаметром более 1,5 мм необходимо прошивать или клипировать.

Криохирургические инструменты и аппараты. С применением данных инструментов и аппаратов возникла перспективная область современной медицины – криохирургия.

Суть метода заключается в устранении патологического образования путем его быстрого локального замораживания непосредственно криоагентом в режиме распыления или в контактном режиме с последующим удалением (извлечением).

Области применения:

- онкология;
- офтальмология (криоэкстракция хрусталика, удаление внутриглазных инородных тел и т.д.);
- дерматология (удаление папиллом);
- урология (удаление опухолей мочевого пузыря и предстательной железы);
- проктология (удаление злокачественной опухоли прямой кишки и т.д.);
- деструкция в стереотаксической нейрохирургии (локальное замораживание).

Ультразвуковой нож. Применение ультразвукового ножа наиболее целесообразно при выделении и иссечении рубцов, удалении опухолей, вскрытии воспалительных очагов, а также при выполнении пластических операций. Кроме того, ультразвуковой нож может быть использован как **ультразвуковой щуп** для нахождения в тканях металлических и других инородных тел (пули, осколки, иглы и др.). При дотрагивании ультразвуковым ножом до металлического предмета (инородного тела) раздается своеобразный «писк». Для этого не нужно соприкосновения с объектом.

Рассечение костей производят **ультразвуковой пилой**, на режущей кромке которой располагаются зубья. *Применяется* при работе в труднодоступных местах, где движению обычных механических или электрических пил мешают мягкие ткани и опасная близость кровеносных сосудов и нервов; для выполнения трепанации черепа и ламинэктомии; для рассечения и резекции грудины, ключицы, ребер, костей лицевого скелета, кисти и стопы. Следует отметить, что «мягкость» работы ультразвуковой пилы делает ее удобной при оперативных вмешательствах на костях у детей (остеотомия, резекция, удаление опухолей). С помощью ультразвуковой пилы удобно моделировать костные трансплантаты, придавать им нужные размеры и форму.

Высверливание отверстий на черепе, грудине, эпифизах и диафизах трубчатых костей осуществляют с помощью специальных **ультразвуковых трепанов**.

Вспомогательные инструменты

Вспомогательные инструменты используются для расширения операционной раны, фиксации и оттягивания тканей.

Пинцеты. Пинцеты анатомические (с поперечными насечками на концах), хирургические (с острыми зубчиками) состоят из двух пружинящих стальных пластин, расходящихся под углом. Для того чтобы регулировать силу сдавливания пружины и прочно фиксировать ткани, пинцеты следует захватывать в средней части бранши, где имеются предназначенные для этого площадки с рифлением. *Правильная позиция* пинцета в руке – в виде писчего пера. При наложении швов на кожу пользуются хирургическим пинцетом, при сшивании других тканей и органов – анатомическим.



Крючки тупые пластинчатые Фарабефа, зубчатые тупые и острые Фолькмана. Крючки применяются в зависимости от глубины операционной раны и характера тканей. Так, зубчатые остроконечные крючки используются только для оттягивания и фиксации кожи и подкожной жировой клетчатки, зубчатые тупоконечные – для отведения анатомических образований в глубине раны (сосуды, сухожилия и пр.), пластинчатые – для разведения глубоких объемных образований (например, мышечных пучков).

Зонд желобоватый Кохера. Используется при рассечении фасций, апоневрозов для предохранения от повреждений образований, расположенных глубже.

Лигатурная игла Дешана (правая, левая). Это изогнутая тупая игла, имеющая отверстие на конце и длинную рукоятку. Служит для проведения лигатур под кровеносный сосуд и другие анатомические образования. Лигатура вводится в отверстие, как нитка в портняжную иглу.

Корнцанг. Имеет широкие массивные губки в виде оливок, длинные бранши с кольцами и замок-кремальеру. Корнцанг может быть прямым и изогнутым. Используется для подачи стерильных предметов в операционной и перевязочной. Также применяется по ходу хирургической операции, если есть необходимость пройти через ткани тупо (например, при вскрытии флегмон и абсцессов). Позиция корнцанга в руке аналогична позиции ножниц, только изогнутые концы инструмента направляются вниз (при подаче материалов).

Кровоостанавливающие зажимы. Существует несколько десятков видов кровоостанавливающих зажимов. Зажим состоит из двух браншей, соединенных с помощью винта, который делит бранши на рабочую часть (губки) и прикольцевую часть. Вблизи колец имеется ступенчатый замок-кремальера, который фиксирует зажим в определенной рабочей позиции, обеспечивает сдавливание сосуда без постоянного участия рук хирурга и позволяет также регулировать силу это-



го сдавления. Позиция кровоостанавливающего зажима в руке и манипуляции им аналогичны действиям с корнцангом. Для того чтобы открыть ступенчатый замок хирургического инструмента, следует слегка нажать на кольца, сместить бранши по плоскости, а уже потом развести в стороны.

Чаще всего используют следующие *виды зажимов*:

- зажимы Кохера – прямые и изогнутые, с насечками и зубчиками на концах губок;
- зажимы Бильрота – прямые и изогнутые, с насечками, но без зубчиков;
- зажимы «москит» – прямые и изогнутые с очень узкими короткими губками.

Инструменты для соединения мягких тканей

Соединение тканей производится либо кровавым способом (наложение швов), либо некровавым (например, с помощью металлических скобок Мишеля или лейкопластыря).

Иглодержатели. Фиксируют иглу, что дает возможность шить в глубине раны или полости, не касаясь руками тканей. Существует несколько моделей иглодержателей. Наиболее распространенными в настоящее время являются разной длины иглодержатели с кольцевыми ручками (Гегара). Замок иглодержателя аналогичен замку зажима, а губки более массивные и короткие. Самая узкая часть губок иглодержателя – их кончик, захват иглы производят губками на расстоянии 2–3 мм от него. Захват иглы более широкой частью иглодержателя (ближе к винту) может привести к поломке иглы. Для предотвращения выскальзывания иглы из инструмента, увеличения трения между иглой и губками на последних нанесены мелкие перекрещивающиеся нарезки или алмазные крошки. Захватывают иглу иглодержателем так, чтобы 2/3 ее длины от острия были свободны и находились слева от иглодержателя, при этом острие иглы было направлено в сторону заряжающего иглу.

Для заправки шовной нити в иглу длинный конец нити укрепляют вместе с ручкой иглодержателя в одной руке, а другой рукой натягивают ее короткий конец вдоль иглодержателя, заводят за иглу слева от иглодержателя и натягивают на себя. Затем, используя кончик губок иглодержателя как упор, натягивают нить вправо от иглодержателя и подводят ее к разрезу середины ушка. Туго натянутой нитью нажимают на пружину ушка, нить разводит стенки ушка и проходит в него автоматически. Концы нити расправляют, соединяют вместе и направляют вдоль



иглодержателя со стороны ушка, при этом один конец лигатуры должен быть в 3 раза длиннее другого (правило «трех третей»).

Иглодержатель захватывают в кулак вместе с длинным концом лигатуры, при этом указательный палец располагают вдоль браншей инструмента и фиксируют на винте или бранше. Большой палец кисти находится сверху. Если хирург работает с ассистентом, то длинный конец лигатуры захватывает ассистент. Обязательным вспомогательным инструментом при наложении любого шва является пинцет, фиксирующий прошиваемые ткани или придерживающий иглу. При вколе острие иглы направляют перпендикулярно прокалываемой поверхности, натягивая ткани пинцетом. Затем супинирующим движением кисти проводят ее через ткани, погрузив максимально (до места фиксации в иглодержателе). При правильном выполнении манипуляции игла проходит сквозь ткани как бы сама, без больших усилий. Затем подхватывают иглу пинцетом у места ее выхода из тканей (*производить подхват иглы пальцами нельзя*), перемещают иглодержатель от ушка к острию иглы и захватывают губками иглу уже с другой стороны прошиваемых тканей (как можно дальше от острия), при этом рука захватывает иглодержатель сверху, большой палец кисти располагается внизу.

Повторяют вращательное движение кисти и, зафиксировав ткани пинцетом, коротким резким движением выводят иглу из тканей, оставив в них лигатуру. Хирург (или ассистент) придерживает длинный конец лигатуры и тянет иглодержатель на себя до выхода короткого конца нити из иглы.

При работе с хирургическими инструментами передавать их из рук в руки следует тупыми концами в сторону принимающего, чтобы режущие и колющие части не травмировали рук. При этом передающий должен держать инструмент за середину.

Шовный материал

Шовный материал — группа хирургических материалов, применяемых для соединения тканей. Данные материалы определенное время воздействуют на сшиваемые ткани, поэтому к ним предъявляются определенные требования:

- 1) биосовместимость (отсутствие токсического, аллергического, канцерогенного и тератогенного эффектов);
- 2) прочность (должна сохраняться при рубцевании);
- 3) биодegradуемость (полная или частичная);
- 4) хорошее скольжение (без «пилящего» эффекта);
- 5) эластичность, гибкость нитей;
- 6) универсальность применения;
- 7) стерильность;
- 8) резистентность к инфекции.

Универсального шовного материала, отвечающего всем требованиям, не существует. Поэтому в зависимости от целей операции и свойств тканей обычно последовательно применяются нити разных видов.

Виды шовного материала. Шовный материал классифицируют следующим образом.

I. В зависимости от структурных особенностей (рис. 1.1):

1) *монофиламентные нити* — состоят из единого цельного волокна, имеют гладкую ровную поверхность;

2) *полифиламентные* (крученые и плетеные) *нити* — состоят из нескольких тонких нитей, что дает большую прочность, но вызывает «пилящий» и «фитильный» эффекты (последний способствует распространению инфекции по нити);

3) *комбинированные нити* — полифиламентные нити, покрытые оболочкой снаружи, обладают преимуществами монофиламентных нитей и прочностью полифиламентных.

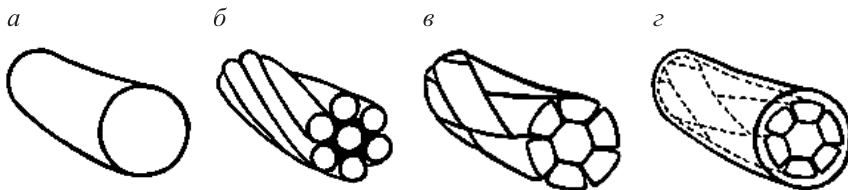


Рис. 1.1. Структурные особенности разных шовных материалов:

а — монофиламентная нить; б — крученая нить; в — плетеная нить; г — комбинированная нить с полимерным покрытием

II. В зависимости от возможности биодegradации:

1) *рассасывающиеся нити*;

2) *нерассасывающиеся нити*.

III. В зависимости от применяемого материала:

1) *материал естественного происхождения:*

— шелк — нерассасывающийся шовный материал, состоящий из гибких прочных волокон разной толщины, способный выдерживать высокую физическую нагрузку; к его недостаткам относится наличие «пилящего» эффекта;

— кетгут — шовный материал, изготовленный из мышечного и подслизистого слоев тонких кишок овец или серозных оболочек крупного рогатого скота; к его **преимуществам** относятся: хорошие манипуляционные свойства, формирование прочных узлов; основные **недостатки**: непродолжительная механическая прочность, высокая реактогенность и аллергенность, выраженная абсорбционная способность;

2) *синтетические нити:*

— полигликолиды (викрил, дексон, полисорб);

— полидиоксанон;

— полиуретан;

— полиамиды (капрон);

— полиэфиры (лавсан, дакрон, этибонд);

— полиолефины (пролен, суржилен);

- фторполимеры (гор-текс);
- поливинилиден (корален);
- 3) *металлические материалы* (стальная проволока, титановые и танталовые клипсы).

IV. *В зависимости от диаметра нити* используются две классификации размера шовного материала: европейская (метрическая) и американская (USP) (табл. 1.1).

Таблица 1.1. Соответствие диаметров шовного материала

Метрический размер	Истинный диаметр, мм	Условный номер (USP)
0,7	0,07–0,099	7/0
1	0,10–0,149	6/0
1,5	0,15–0,199	5/0
2	0,20–0,299	4/0
3	0,30–0,349	3/0
3,5	0,35–0,399	2/0
4	0,40–0,499	0
5	0,50–0,599	1
6	0,60–0,699	2
7	0,70–0,799	3
8	0,80–0,899	4
9	0,90–0,999	5
10	1,00–1,099	6

Хирургические иглы

Иглы являются обязательным инструментом при наложении швов. Хирургическая игла состоит из трех частей: ушка, тела и кончика (острие). В зависимости от формы они разделяются на прямые, лыжеобразные (с изгибом возле кончика) и дугообразные (применяются чаще всего).

В зависимости от конструктивных особенностей иглы разделяются на атравматические и традиционные (травматические). У последних ушко может быть открытым или закрытым (как у швейной иглы; используется для шва сухожилия). Открытое ушко («французское ушко») имеет прорезь в виде «ласточкин хвоста», которая обращена в сторону тупого конца иглы. Данный тип игл имеет некоторые *преимущества*

(простота использования, универсальность), однако у них имеются следующие значительные **недостатки**: чрезмерная травматизация тканей из-за большого размера ушка и из-за прохождения двойной лигатуры вслед за иглой, риск выскакивания нити при проведении через плотные ткани, повреждение нити гранями ушка.

Атравматические иглы отличаются тем, что игла и хирургическая нить соединены в единое целое в заводских условиях. Благодаря тому что диаметр нити и иглы совпадают, повреждение тканей минимальное и отсутствует риск повреждения шовного материала.

В зависимости от формы поперечного сечения хирургические иглы разделяются на круглые (колющие), трехгранные (режущие), квадратные, овальные, прямоугольные, трапециевидные. Колющие иглы имеют преимущества при работе с внутренними органами. Эти иглы применяют для наложения анастомозов, швов мягких тканей и т.д.

Традиционные режущие иглы предназначены для прошивания жестких, твердых тканей без риска сломать или согнуть иглу.

За счет третьей режущей кромки игла приобретает повышенную прочность в области острия и легче прокалывает твердые ткани.

Диаметр (продольный) иглы определяется исходя из того, что иглу считают частью круга. При этом определяют, какую часть круга занимает игла. Так, бывают иглы 1/4, 3/8, 1/2, 5/8.

Сшивающие аппараты – группа устройств для механического соединения органов и тканей при хирургических операциях. Широкое применение в хирургии нашли аппараты для сшивания сосудов диаметром от 1,5 до 20 мм (АСЦ), бронхов (СБ), ушивания культи бронха (УКБ), корня легкого (УКЛ), ткани легкого (УТЛ), культи желудка (УКЖ), сшивания кишок (СК), для наложения желудочно-кишечного анастомоза (НЖКА), операций на матке и др.

Сшивающие аппараты бывают односкобочными и многоскобочными; для наложения линейных, круговых, овальных и других швов; для наложения одно- и двухэтажных погружных швов; одномоментного, секционного или последовательного сшивания; с ножом для рассечения тканей. Наиболее распространены сшивающие аппараты, соединяющие ткани посредством П-образных скобок.

Основы оперативной техники

Разъединение тканей

Частные правила разъединения тканей диктуются анатомо-физиологическими особенностями соответствующих тканей в каждой конкретной области.

Рассечение кожи, подкожной жировой клетчатки и поверхностной фасции. Разрез обычно проводится слева направо «на себя». Разрез начинают от наиболее удаленной



точки, в противном случае кисть не будет иметь опоры и движения будут неуверенными. Скальпель укрепляют в правой руке в позиции столового ножа. Для того чтобы кожа не смещалась, надо зафиксировать ее большим и указательным пальцами левой руки в начале разреза и, если нужно, перемещать пальцы по линии его проведения (см. рис. 1.2, а).

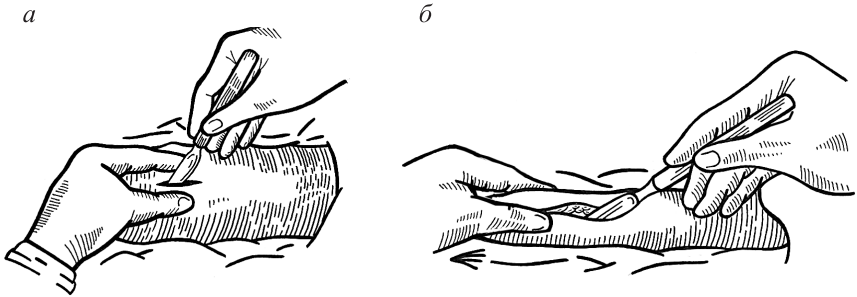


Рис. 1.2. Рассечение кожи и подкожной жировой клетчатки (пояснения даны в тексте)

Для достижения равномерной глубины рассечения толстого слоя подкожной жировой клетчатки в начале разреза скальпель устанавливают под углом 90° к поверхности кожи и производят прокол кожи, подкожной жировой клетчатки и поверхностной фасции. Не извлекая скальпеля, переводят его в позицию под углом $40-45^\circ$ и продолжают разрез на той же глубине (см. рис. 1.2, б). В конце разреза вновь устанавливают скальпель под углом 90° и извлекают из операционной раны. В случае слабо развитой клетчатки скальпель безопаснее с самого начала держать под углом 45° , а затем дополнительно рассечь клетчатку в начале и конце. Разрез кожи, подкожной клетчатки и поверхностной фасции производят в один прием для обеспечения ровных краев. При правильном выполнении разреза глубина раны будет одинакова на всем протяжении.

Гемостаз в операционной ране. Далее проводят осмотр операционной раны с целью выявления источников кровотечения и его остановки.

Расширение краев раны производят с помощью зубчатых крючков, заводя их поочередно в рану и располагая друг против друга. Скопившуюся в ране кровь осушают марлевыми салфетками или тупферами (тампон, зафиксированный в зажим Кохера). При этом необходимо промокать патологическое отделяемое, но не протирать.

По мере осушения раны и выявления в подкожной клетчатке просветов кровоточащих сосудов следует зажать их кровоостанавливающими зажимами, т.е. осуществить временную остановку кровотечения (рис. 1.3).



ОГЛАВЛЕНИЕ

От авторов	3
Глава 1. Введение в предмет.	4
Хирургические инструменты	6
Основы оперативной техники	17
Глава 2. Топографическая анатомия и оперативная хирургия головы	28
Топографическая анатомия мозгового отдела головы	28
Операции в области мозгового отдела головы	38
Топографическая анатомия лицевого отдела головы.	45
Операции в области лицевого отдела головы	54
Глава 3. Топографическая анатомия и оперативная хирургия шеи	59
Топографическая анатомия шеи	59
Операции в области шеи	73
Глава 4. Топографическая анатомия и оперативная хирургия грудной клетки и органов грудной полости	86
Топографическая анатомия грудной клетки и органов грудной полости	86
Операции на грудной стенке и органах грудной полости	109
Глава 5. Топографическая анатомия переднебоковой стенки живота. Хирургическая анатомия грыж.	129
Топографическая анатомия переднебоковой стенки живота	129
Хирургическая анатомия грыж	134
Глава 6. Топографическая анатомия верхнего этажа брюшной полости. Операции на желудке и двенадцатиперстной кишке.	153
Топографическая анатомия верхнего этажа брюшной полости	153
Операции на желудке и двенадцатиперстной кишке.	159
Глава 7. Топографическая анатомия нижнего этажа брюшной полости. Операции на тонкой и толстой кишках	183
Топографическая анатомия нижнего этажа брюшной полости.	183
Операции на тонкой и толстой кишках	188
Глава 8. Топографическая анатомия паренхиматозных органов брюшной полости. Операции на паренхиматозных органах брюшной полости	201
Топографическая анатомия паренхиматозных органов брюшной полости	201
Операции на паренхиматозных органах брюшной полости	207
	405

Глава 9. Топографическая анатомия поясничной области и забрюшинного пространства. Операции на почках и мочеточниках	222
Топографическая анатомия поясничной области и забрюшинного пространства	222
Операции на почках и мочеточниках.	229
Глава 10. Топографическая анатомия малого таза. Операции на органах малого таза.	241
Топографическая анатомия малого таза.	241
Операции на органах малого таза	254
Глава 11. Топографическая анатомия конечностей тела человека. Оперативная хирургия гнойно-воспалительных заболеваний конечностей.	280
Общая характеристика конечностей тела человека	280
Топографическая анатомия верхней конечности	281
Топографическая анатомия нижней конечности	301
Оперативная хирургия гнойно-воспалительных заболеваний конечностей	314
Глава 12. Операции на сосудах, нервах, сухожилиях	323
Операции на сосудах	323
Операции на нервах.	341
Операции на сухожилиях	346
Глава 13. Операции на костях и суставах. Ампутации и экзартикуляции конечностей.	349
Операции на костях.	349
Операции на суставах	356
Ампутации конечностей	363
Глава 14. Понятие о трансплантации органов	370
Основные виды трансплантации, проблемы аллотрансплантации	371
Законодательное регулирование трансплантации	374
Технические аспекты трансплантации органов	377
Глава 15. Эндохирургия	384
Особенности эндохирургии	384
Эндоскопические операции	389
Литература	404

Учебное издание

Киселевский Юрий Марьянович
Ложко Павел Михайлович
Стењко Александр Александрович и др.

**ТОПОГРАФИЧЕСКАЯ АНАТОМИЯ
И ОПЕРАТИВНАЯ ХИРУРГИЯ**

Пособие

2-е издание, исправленное

Редакторы *В.В. Такушевич, И.В. Тургель*
Художественный редактор *В.А. Ярошевич*
Технический редактор *Н.А. Лебедевич*
Компьютерная верстка *О.А. Самсоновой, Н.В. Шабуні*
Корректор *Т.К. Хваль*

Подписано в печать 18.02.2021. Формат 60×90/16. Бумага офсетная. Гарнитура «Newton».
Печать офсетная. Усл. печ. л. 25,5 + 1,0 цв. вкл. Уч.-изд. л. 23,9 + 1,1 цв. вкл. Тираж 600 экз.
Заказ 488.

Республиканское унитарное предприятие «Издательство “Вышэйшая школа”».

Свидетельство о государственной регистрации издателя, изготовителя,
распространителя печатных изданий № 1/3 от 08.07.2013.

Пр. Победителей, 11, 220004, Минск.
e-mail: market@vshph.com <http://vshph.com>

Открытое акционерное общество «Типография “Победа”».

Свидетельство о государственной регистрации издателя, изготовителя,
распространителя печатных изданий № 2/38 от 29.01.2014.

Ул. Тавляя, 11, 222310, Молодечно.