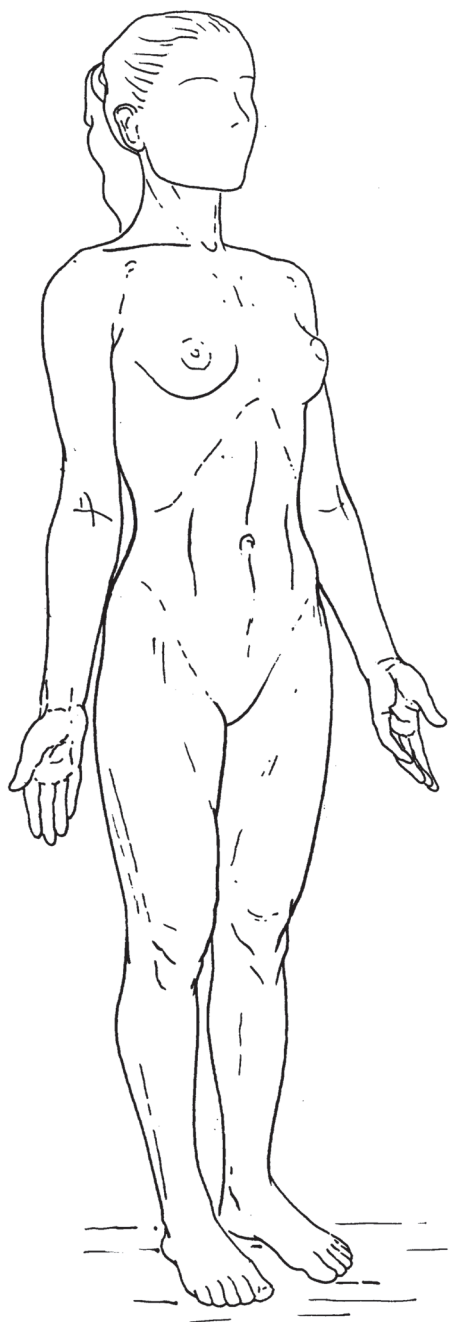


# Содержание

Предисловие.....	3	Диафрагма тазового дна.....	98
К читателю.....	4	Брюшная полость.....	99
<b>Общие сведения.....</b>	<b>7</b>	<b>Плечевой пояс.....</b>	<b>102</b>
Анатомическая поза.....	7	Морфология плечевого пояса: основные видимые и пальпируемые ориентиры.....	103
Плоскости, в которых совершаются движения.....	8	Основные движения в плечевом суставе.....	105
Скелет.....	12	Лопаточно-грудной комплекс.....	110
Кости.....	13	Ключицы.....	110
Суставы.....	14	Лопатка.....	112
Хрящи.....	16	Плечевая кость.....	116
Суставная капсула.....	17	Плечевой (плечелопаточный) сустав.....	117
Синовиальная сумка.....	17	Мышцы плечевого пояса и кости, к которым они прикрепляются.....	119
Связки.....	18	Мышцы плечевого пояса, управляющие движениями лопатки.....	120
Мышцы.....	19	Глубокие мышцы, управляющие движениями плечевого сустава.....	126
Эластичность мышц.....	20	Мышцы плечевого пояса, управляющие движениями руки.....	129
Виды прикрепления, форма и размеры мышц.....	20		
Виды мышечных сокращений.....	25		
<b>Туловище.....</b>	<b>29</b>	<b>Локтевой сустав.....</b>	<b>137</b>
Морфология туловища: основные видимые и пальпируемые ориентиры.....	30	Морфология локтя и предплечья: основные видимые и пальпируемые ориентиры.....	138
Основные движения туловища.....	32	Движения сгибания и разгибания в локте.....	139
Позвоночник.....	34	Лучевая и локтевая кости.....	140
Позвонки.....	36	Локтевой сустав: кости и суставные поверхности, участвующие в сгибании и разгибании.....	141
Соединения позвонков.....	37	Мышцы, управляющие движениями локтевого сустава, и кости, к которым они прикрепляются.....	145
Связки позвоночника.....	38	Мышцы, сгибающие руку в локте.....	146
Движения позвонков.....	40	Мышцы, разгибающие руку в локте.....	148
Межпозвоночный диск как амортизатор.....	42	Пронация и супинация.....	149
Таз и тазовый пояс.....	43	Локтевой сустав и кости предплечья при выполнении пронации и супинации: действия суставных поверхностей и поддерживающих структур.....	150
Два пояса.....	49	Мышцы, участвующие в пронации, и кости, к которым они прикрепляются.....	153
Крестцово-подвздошный сустав.....	52	Мышцы, участвующие в супинации, и кости, к которым они прикрепляются.....	154
Связки крестцово-подвздошного сустава.....	53		
Пояснично-крестцовый сустав.....	56		
Пояснично-крестцовый сустав.....	56		
Грудной отдел позвоночника.....	58		
Грудная клетка.....	60		
Движения ребер.....	62		
Грудопояснично-крестцовый сустав.....	64		
Шейный отдел позвоночника.....	65		
Подзатылочная часть шейного отдела.....	68		
Мышцы туловища и кости, к которым они прикрепляются.....	72		
Мышцы задней части туловища и шеи.....	73		
Мышцы задней части шеи.....	76		
Мышцы передней и боковых частей шеи.....	84		
Диафрагма.....	90		
Поясничные мышцы.....	92		
Мышцы передней и боковых частей живота.....	94		
		<b>Запястье и кисть.....</b>	<b>157</b>
		Морфология запястья и пальцев рук.....	158
		Костные структуры кисти.....	159
		Суставы запястья.....	164
		Пясть и фаланги пальцев.....	167
		Мышцы, управляющие движениями лучезапястного сустава и кисти, а также кости, к которым они прикрепляются.....	171

Мышцы, сгибающие запястье	172	<b>Голеностопный сустав и стопа</b>	257
Мышцы, разгибающие запястье	174	Морфология голеностопного сустава и стопы	258
Внешние мышцы-сгибатели пальцев	176	Костные структуры стопы	259
Внешние мышцы-разгибатели пальцев	178	Основные движения стопы	260
Собственные мышцы кисти	180	Малоберцовая и большеберцовая кости	262
Большой палец	183	Голеностопный сустав и его суставные поверхности	263
Внешние мышцы большого пальца	186	Кости задней части стопы	266
<b>Тазобедренный и коленный суставы</b>	191	Кости передней части предплюсны	273
Морфология бедра и коленного сустава: основные видимые и пальпируемые ориентиры	192	Передняя часть стопы	276
Основные движения в тазобедренном суставе	194	Мышцы, управляющие движениями голеностопного сустава и стопы, и кости, к которым они прикрепляются	280
Бедренная кость	200	Внешние мышцы стопы (передняя группа)	286
Тазобедренный сустав	201	Внешние мышцы стопы (латеральная группа)	288
Основные движения в коленном суставе	208	Внешние мышцы стопы (задняя группа)	290
Коленный сустав как соединение трех костей	211	Своды стопы	296
Суставные поверхности колена	212	Действия мышц голеностопного сустава и стопы при ходьбе	298
Надколенник (коленная чашечка)	224	<b>Указатель</b>	299
Мышцы, управляющие движениями коленного и тазобедренного суставов, и кости, к которым они прикрепляются	227		
Мышцы-вращатели бедра	228		
Мышцы, управляющие движениями коленного и тазобедренного суставов	238		
Мышцы, управляющие движениями коленного сустава	251		
Действия мышц тазобедренного и коленного суставов при ходьбе	255		

# ОБЩИЕ СВЕДЕНИЯ



## Анатомическая поза

При изучении анатомии тела в движении объектами нашего наблюдения являются главным образом три системы:

- **кости** как элементы скелета;
- **суставы**, посредством которых они соединяются друг с другом;
- **мышцы**, с помощью которых они приводятся в движение.

Описание движений часто вызывает трудности, так как они могут выполняться в различных направлениях и в них нередко участвует одновременно несколько суставов.

В связи с этим было условлено следующее:

- описание движения дается (по крайней мере, на начальной стадии) *отдельно для каждого сустава*;
- движения описываются *в трех плоскостях* (см. следующую страницу);
- движения совершаются из одного *исходного положения*.

Данное положение называется **анатомической позой**:

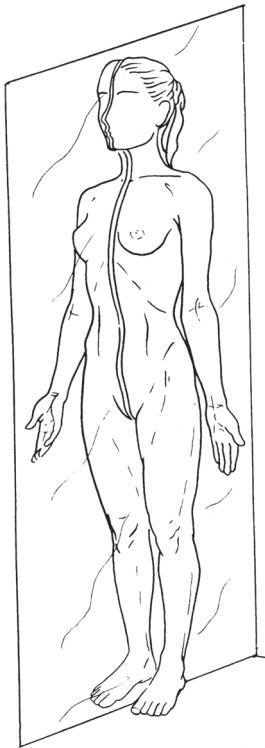тело находится в вертикальном положении, ноги сведены, стопы параллельны друг другу, руки опущены вдоль тела, ладони обращены вперед.

Эта поза не является привычной. Она просто принята как исходное положение, из которого совершаются описываемые движения.

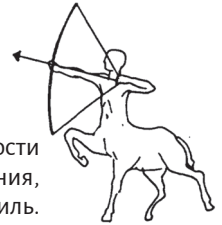Например, сгибание запястья – это движение, в ходе которого кисть отклоняется вперед из анатомической позы.

## Плоскости, в которых совершаются движения

В анатомии выделяются три плоскости, в которых совершаются движения.



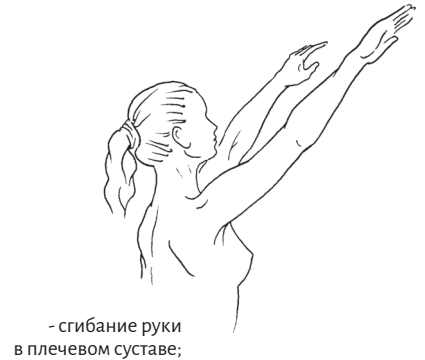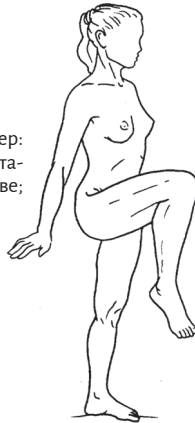**Сагиттальная плоскость** делит тело на правую и левую половины. В более широком смысле сагиттальной называют любую плоскость, параллельную ей.



В этой плоскости совершаются движения, видимые в профиль.

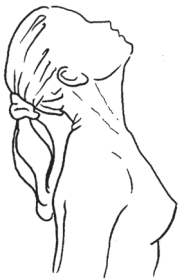Движение в сагиттальной плоскости, отклоняющее часть тела вперед из анатомической позы, называется **сгибанием**.

Пример:  
- сгибание ноги в тазобедренном суставе;

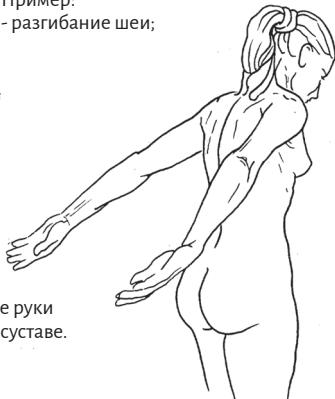

- сгибание руки в плечевом суставе;

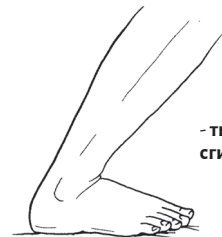Движение в сагиттальной плоскости, отклоняющее часть тела назад из анатомической позы, называется **разгибанием**.



Пример:  
- разгибание шеи;

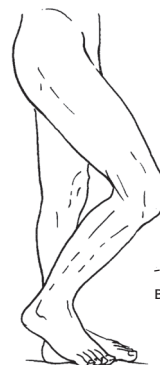

- разгибание руки в плечевом суставе.

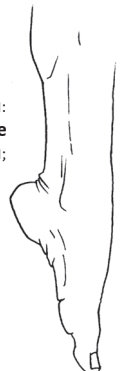

- **тыльное сгибание** стопы.


Исключения:  
- **подошвенное сгибание** стопы;



- сгибание ноги в коленном суставе.



**Фронтальная плоскость** делит тело на переднюю и заднюю половины.

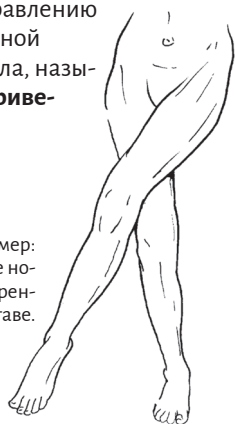


В этой плоскости совершаются движения, видимые при взгляде спереди или сзади.



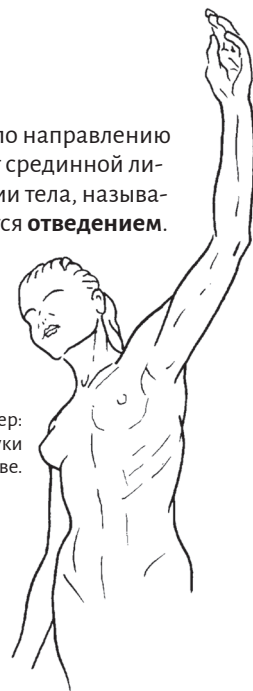Движение во фронтальной плоскости, отклоняющее часть тела

- по направлению к срединной линии тела, называется **приведением**;



Пример:  
- приведение ноги в тазобедренном суставе.

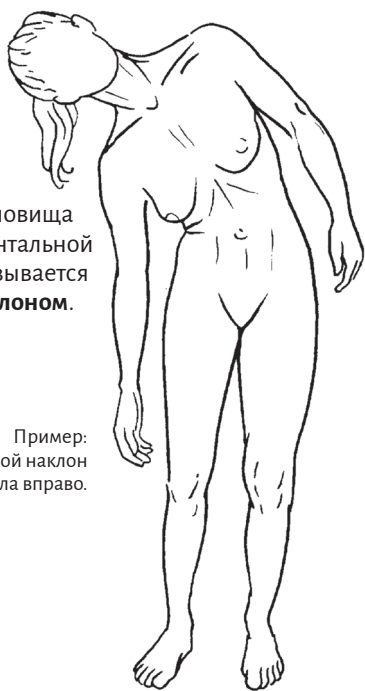- по направлению от срединной линии тела, называется **отведением**.



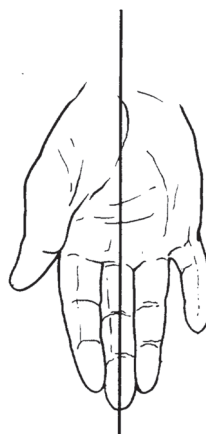
Пример:  
- отведение руки в плечевом суставе.

Движение туловища и шеи во фронтальной плоскости называется **боковым наклоном**.

Пример:  
- боковой наклон тела вправо.

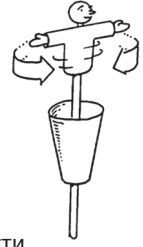


Для пальцев рук и ног срединная линия тела заменяется осью кисти (проходящей через средний палец) или стопы (проходящей через 2-й палец).

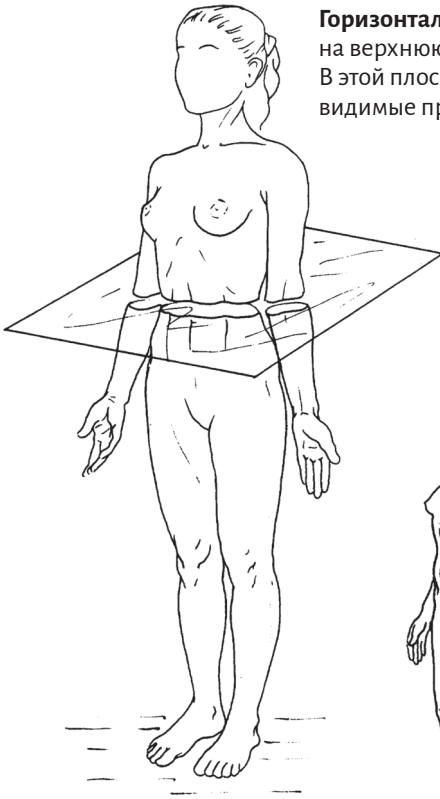


Пример:  
- отведение большого пальца и мизинца (от оси кисти, а не от срединной линии тела).

**Горизонтальная плоскость** делит тело на верхнюю и нижнюю половины. В этой плоскости совершаются движения, видимые при взгляде сверху или снизу.



Движение в горизонтальной плоскости, перемещающее часть тела

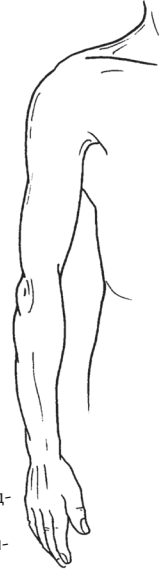
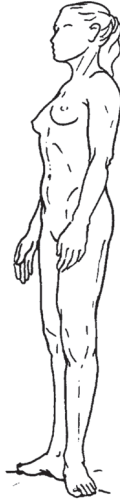
- в наружном направлении, называется **вращением наружу**.

Пример:  
- вращение ноги наружу в тазобедренном суставе.

- во внутреннем направлении, называется **вращением внутрь**.

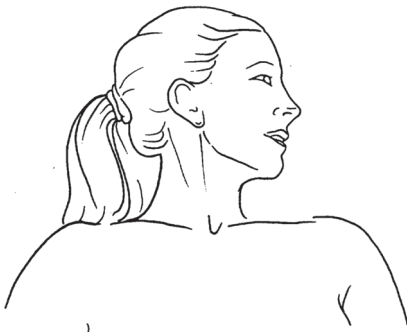Пример:  
- вращение руки внутрь в плечевом суставе.



Повороты предплечья вокруг своей оси называются:  
- **пронацией**;

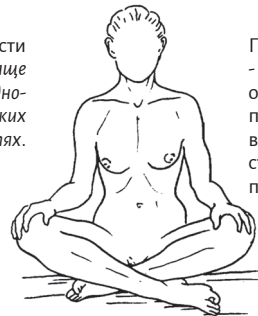- **супинацией**.

Повороты туловища могут совершаться вправо или влево.



В действительности движения тела чаще всего совершаются одновременно в нескольких плоскостях.

Пример:  
- сгибание + отведение + поворот наружу ног в тазобедренных суставах для принятия позы портного.



Тем не менее, используя для описания движения три плоскости, мы получаем возможность точно указать положение части тела.

## Прочие термины, используемые в этой книге

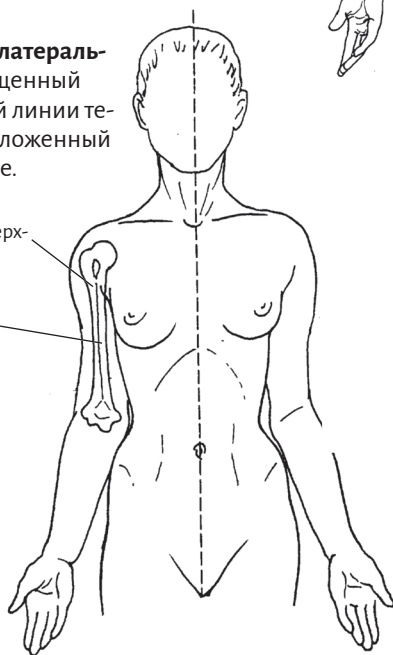
**Медианный** – расположенный на срединной линии тела.

**Внутренний (медиальный)** – обращенный к срединной линии тела или расположенный ближе к ней.

**Наружный (латеральный)** – обращенный от срединной линии тела или расположенный дальше от нее.

Примеры:  
- наружная поверхность плечевой кости;

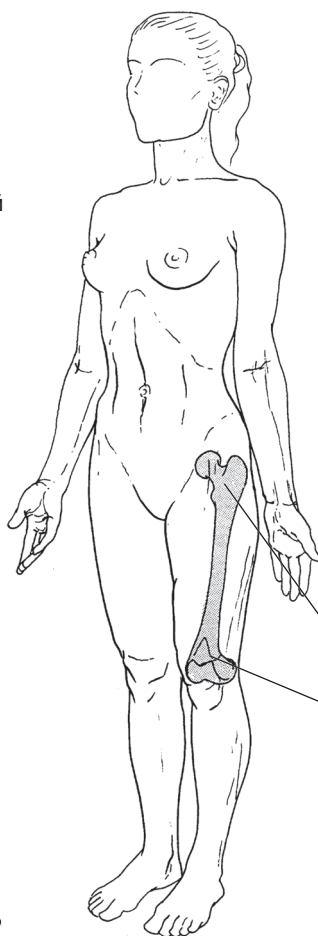
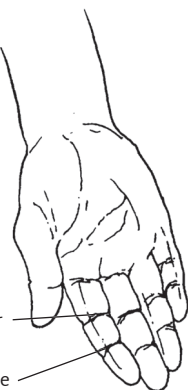
- внутренняя поверхность плечевой кости.



**Проксимальный** – находящийся ближе к центру тела (или к туловищу).

**Дистальный** – находящийся дальше от центра тела (или от туловища).

Примеры:  
- проксимальные межфаланговые суставы пальцев руки;  
- дистальные межфаланговые суставы пальцев руки.



**Передний** – обращенный вперед или расположенный спереди.

**Задний** – обращенный назад или расположенный сзади.

Примеры:  
- передняя сторона предплечья;  
- задняя сторона предплечья.

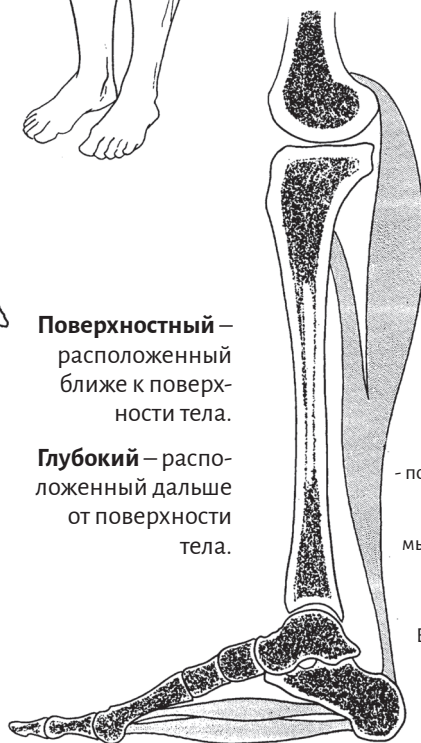**Верхний** – обращенный вверх или расположенный сверху.

**Нижний** – обращенный вниз или расположенный снизу.

Примеры:  
- верхний конец бедренной кости;  
- нижний конец бедренной кости.

**Поверхностный** – расположенный ближе к поверхности тела.

**Глубокий** – расположенный дальше от поверхности тела.



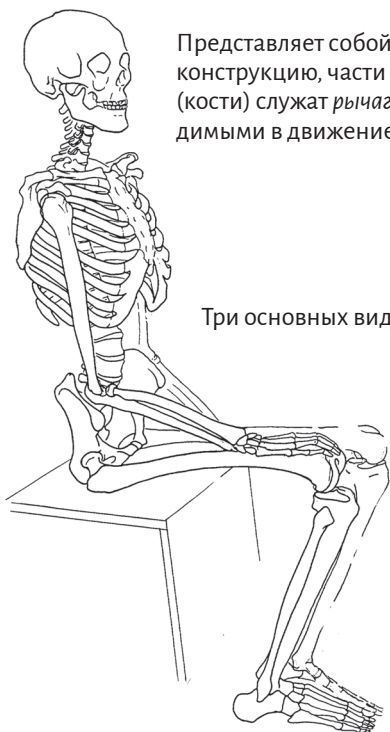Примеры:  
- глубокая головка трехглавой мышцы голени;  
- поверхностная головка трехглавой мышцы голени.

Внимание!  
Верхний слой собственных мышц стопы образован глубокими мышцами, а нижний слой – поверхностными.



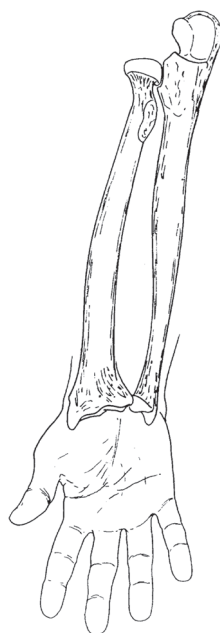
## Скелет

Скелет – это каркас, обеспечивающий жесткую опору для тела.

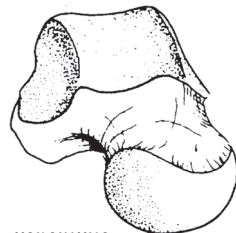


Представляет собой подвижную конструкцию, части которой (кости) служат рычагами, приводимыми в движение мышцами.

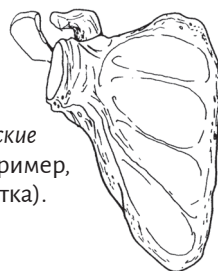
Три основных вида костей:



- длинные (например, лучевая и локтевая);



- короткие (например, пяточная);



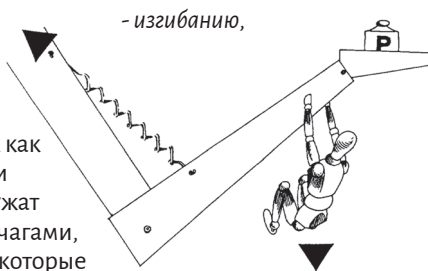
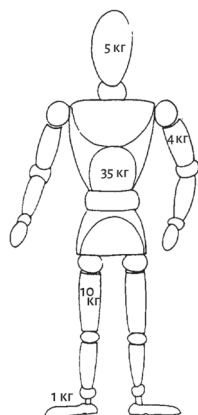
- плоские (например, лопатка).

Жесткость костей зависит от количества содержащихся в них минеральных компонентов (около 2/3). При этом кости обладают определенной эластичностью благодаря наличию в них органических компонентов (1/3).

Эти два качества необходимы для прочности (слишком жестким костям свойственна чрезмерная хрупкость, а слишком гибкие кости легко деформируются).

Кости постоянно подвергаются следующим видам нагрузки:

- давлению, так как им приходится удерживать вес тела (особенно это касается нижних конечностей);

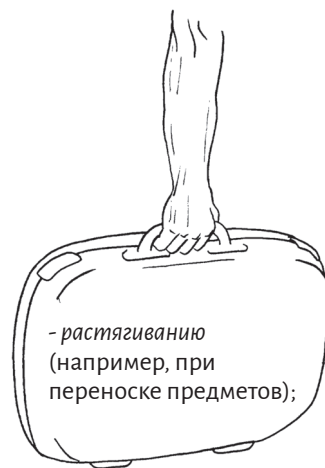


- изгибанию,

так как они служат рычагами, на которые воздействует сила мышц;

Мышца тянет кость в одну сторону, а сила сопротивления – в другую, что создает изгибающий момент.

- кручению.



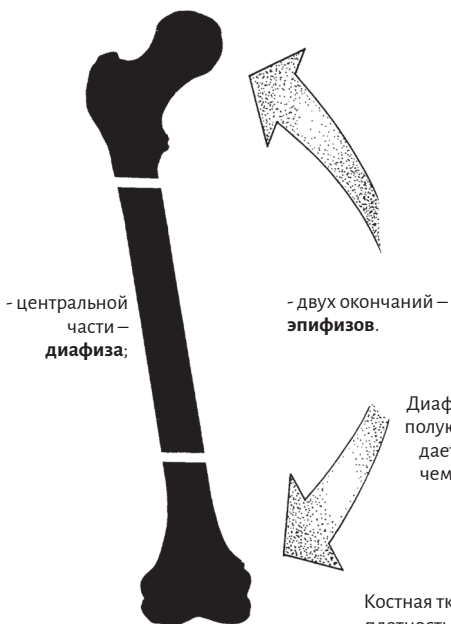- растягиванию (например, при переноске предметов);



## Кости

Рассматривая строение длинной кости, можно заметить, что оно направлено на противодействие указанным нагрузкам.

Длинная кость состоит из трех частей:



- центральной части – **диафиза**;

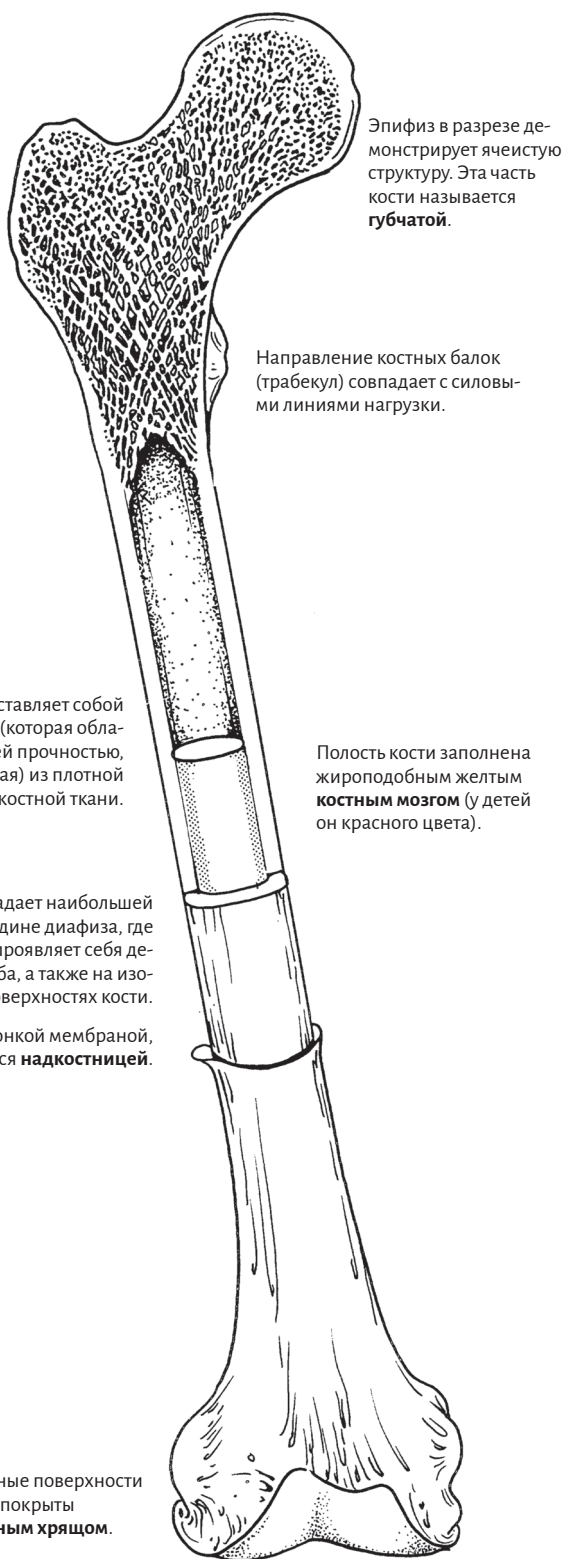- двух окончаний – **эпифизов**.

Диафиз представляет собой полую трубку (которая обладает большей прочностью, чем сплошная) из плотной костной ткани.

Костная ткань обладает наибольшей плотностью в середине диафиза, где сильнее всего проявляется деформация изгиба, а также на изогнутых поверхностях кости.

Кость покрыта тонкой мембраной, которая называется **надкостницей**.

Суставные поверхности костей покрыты **суставным хрящом**.



Эпифиз в разрезе демонстрирует ячеистую структуру. Эта часть кости называется **губчатой**.

Направление костных балок (трабекул) совпадает с силовыми линиями нагрузки.

Полость кости заполнена жироподобным желтым **костным мозгом** (у детей он красного цвета).

## Суставы

Соединения костей называются суставами.

Они обладают разной степенью подвижности.

Некоторые кости просто скреплены друг с другом волокнистой тканью.

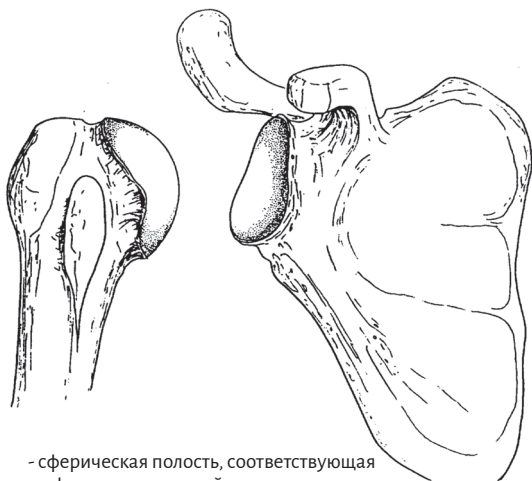
Такие суставы предоставляют очень малую свободу движений или вообще не позволяют двигаться, поэтому мы будем касаться их лишь эпизодически.

Чаще мы будем иметь дело с так называемыми прерывными суставами, или **диартрозами**.

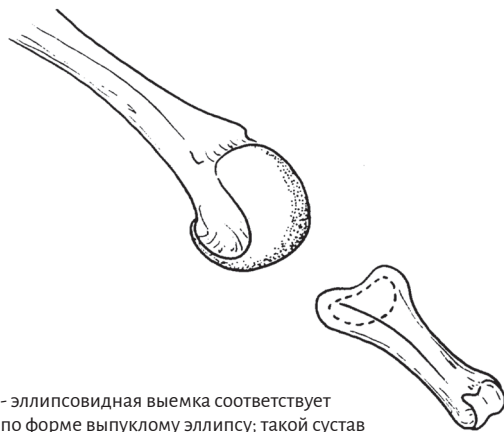С их помощью обеспечивается соединение костей, позволяющих им двигаться относительно друг друга, в связи с чем мы рассмотрим их более подробно.

Соприкасающиеся части двух костей имеют форму, которая обеспечивает им хорошее *прилегание друг к другу и взаимную подвижность*. Они называются **суставными поверхностями**.

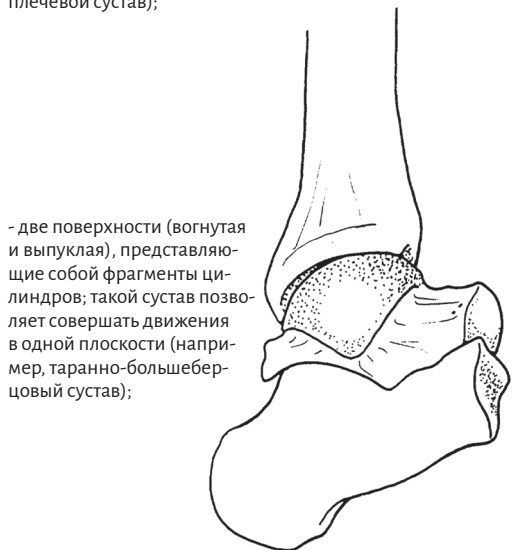Они встречаются в нескольких формах, главные из которых можно сравнить с простыми механическими устройствами:



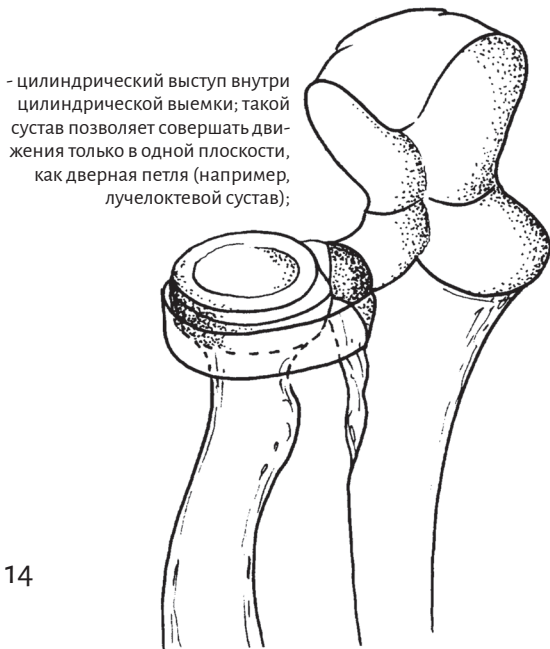- сферическая полость, соответствующая по форме шаровидной выпуклости; такой сустав, называемый **энартрозом**, напоминает механический шарнир, который позволяет совершать движения во всех направлениях (например, плечевой сустав);



- эллипсоидная выемка соответствует по форме выпуклому эллипсу; такой сустав позволяет двигаться в трех плоскостях, описанных на страницах 8–10 (например, пястно-фаланговые суставы);



- две поверхности (вогнутая и выпуклая), представляющие собой фрагменты цилиндров; такой сустав позволяет совершать движения в одной плоскости (например, таранно-большеберцовый сустав);



- цилиндрический выступ внутри цилиндрической выемки; такой сустав позволяет совершать движения только в одной плоскости, как дверная петля (например, лучелоктевой сустав);