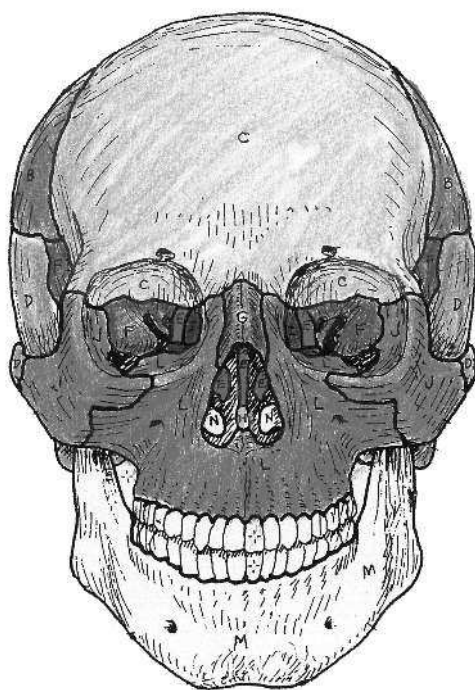


Уинн Кэпит, Лоуренс М. Элсон

4-е издание  
Продано более  
4 миллионов экземпляров

# АНАТОМИЯ ЧЕЛОВЕКА: АТЛАС-РАСКРАСКА



Под редакцией Заслуженного работника  
высшей школы РФ М. Ю. Марковиной



Москва  
2020

УДК 611(07)  
ББК 28.706я6  
350

Wynn Kapit, Lawrence M. Elson  
The ANATOMY COLORING BOOK  
Authorized translation for the English language edition, entitled The Anatomy Coloring Book, 4th Edition; ISBN 0321832019; by Kapit, Wynn; and by Elson, Lawrence M.; published by Pearson Education, Inc, publishing as Benjamin Cummings. Copyright © 2014 by Pearson Education, Inc. All rights reserved. No part of this book may be reproduced or transmitted in any form or by any means, electronic or mechanical, including photocopying, recording or by any information storage retrieval system, without permission from Pearson Education, Inc.

Авторизованный перевод с англоязычного издания под названием «Анатомия: Книга-раскраска», 4-е издание, ISBN 0321832019; авторы У. Кэпит и Лоренс М. Элсон. Издание опубликовано Pearson Education, Inc, издается как Бенджамин Каммингс. Копирайт © 2014 Pearson Education, Inc. Все права защищены. Никакая часть книги не может быть воспроизведена в любой форме и с помощью любых средств никакой системой хранения и поиска информации без разрешения Pearson Education, Inc.

Перевод выполнен в Центре изучения иностранных языков Первого Московского Государственного Медицинского Университета им. И.М. Сеченова

Научный редактор — *Марковина Ирина Юрьевна* — руководитель Центра изучения иностранных языков, к. ф. н., декан факультета по работе с иностранными студентами, зав. кафедрой иностранных языков Первого МГМУ им. И.М. Сеченова, профессор кафедры психолингвистики МГЛУ.

Руководитель проекта — к. ф. н. *Зайцев А.Б.*

Руководители групп переводчиков — к. ф. н. *Мокин И.В.*, к. полит. н. *Тарасов А.Е.*

Ведущие переводчики: *М. Нурмухаметов, М. Вебер*

### **Элсон, Лоренс М.**

Э50 Анатомия человека: атлас-раскраска : [перевод с английского] / Лоренс М. Элсон, Уинн Кэпит. — Москва : Эксмо, 2020. — 376 с. : ил. — (Медицинский атлас).

ISBN 978-5-699-71506-0

Бестселлер «Анатомия человека: атлас-раскраска» вот уже более 35 лет является лидером среди учебных атласов. Это уникальное пособие: его лаконичный текст и точные иллюстрации, нарисованные вручную, разработаны специально для интерактивного изучения анатомии – раскрашивания.

Оригинальный цветовой ключ, визуальные ассоциации и интерактивное обучение делают освоение анатомии простым, интересным и эффективным. Выверенная наглядная структура, удобная навигация и краткие поясняющие тексты помогут студентам медицинских вузов выучить анатомию надежно и быстро. Широкий круг читателей сможет связать представления о разных системах и органах в единое целое и разбираться в анатомии человека наравне с профессионалами.

**УДК 611(07)**  
**ББК 28.706я6**

ISBN 978-5-699-71506-0

© Кэпит У., Элсон Л., 2014  
© Зайцев А.Б., перевод, 2014  
© Марковина И.Ю., научный редактор, 2014  
© ООО «Издательство «Эксмо», 2020

# ПОСВЯЩЕНИЕ

*Я посвящаю эту книгу своей жене Лорен и сыновьям Нилу и Элиоту.*

УИН КЭПИТ

*Настоящее издание посвящается миллионам студентов, изучающих анатомию по нашему атласу, и преподавателям, использующим его для объяснения строения и функционирования человеческого организма. Планомерное усвоение студентами знаний по анатомии в процессе раскрашивания иллюстраций с соответствующими терминами, обозначениями структурных, функциональных связей и успешное применение этих знаний в профессиональной деятельности и повседневной жизни свидетельствуют о ценности кинестетического обучения. Возможно, полученные знания помогут молодым специалистам сделать мир лучше.*

ЛАРРИ ЭЛСОН

## ОБ АВТОРАХ

### WYNN KAPIT УИН КЭПИТ




Уин Кэпит — оформитель атласа, автор иллюстраций. В течение жизни Уин Кэпит занимался юриспруденцией, графическим и рекламным дизайном, живописью, преподаванием.

В 1955 году, окончив с отличием юридический факультет Университета Майами, стал членом Коллегии адвокатов штата Флорида. Занимался адвокатской практикой до и после службы в армии. Спустя четыре года решил воплотить в жизнь свою детскую мечту и поступил в Art Center College в Лос-Анджелесе, где изучал графический дизайн. Позже в течение шести лет занимался художественным оформлением рекламы в Нью-Йорке, пока в конце 1960-х годов не оставил это занятие, вернувшись в Калифорнию и увлекшись живописью. Много выставлялся; в 1968 году удостоился чести представить свои работы на персональной выставке в Калифорнийском дворце Почетного легиона. В 1972 году получил степень магистра живописи в Калифорнийском университете в Беркли.

В 1975 году, преподавая искусство рисования человеческого тела в центре образования для взрослых Adult Ed (Сан-Франциско), Уин Кэпит решил, что ему необходимо больше узнать о строении скелета и мышц человека. Он записался на лекции по анатомии, проводившиеся в Городском колледже д-ром Элсоном. Во время обучения Уин Кэпит рисовал схемы строения человеческого тела, которые позже раскрашивал и подписывал. Эти рисунки очень помогали ему в изучении предмета. Уин Кэпит показал д-ру Элсону свои эскизы и поделился с ним идеей создать особый «атлас-раскраску» человеческого тела для художников. Элсону идея понравилась. Он предложил Уину Кэпиту нарисовать полный атлас тела человека для последующего раскрашивания; текст и подписи к рисункам он взял на себя. Первое издание настоящего атласа вышло в 1977 году. Его успех ознаменовал собой появление совершенно нового вида учебных пособий — атласов по разным дисциплинам в схемах для раскрашивания.

В 1987 году в свет вышел «Атлас физиологии человека», созданный Уином Кэпитом совместно с Робертом Мэйси и Эсмаили Мейсами, профессорами из Беркли. Позже появилось его второе издание. В начале 1990-х годов был опубликован «Атлас по географии в схемах для раскрашивания», одним из авторов также стал Уин Кэпит; сейчас вышло его второе издание.

### LAWRENCE M. ELSON ЛОРЕНС М. ЭЛСОН



Доктор Лоренс М. Элсон разработал план и структуру настоящего атласа, а также необходимые схемы и написал к нему тексты. Этот атлас — седьмая книга д-ра Элсона. Среди других его работ — «Наше тело», «Атлас по зоологии». Д-р Элсон — соавтор «Атласа головного мозга человека» и «Атласа по микробиологии». Он получил степень бакалавра зоологии и первой доврачебной помощи в Калифорнийском университете, а затем, некоторое время спустя, докторскую степень по анатомии человека. Д-р Элсон преподавал анатомию в Бейлорском медицинском колледже в Хьюстоне, принимал участие в разработке Программы практики помощника врача (Physician's Assistant Program), читал лекции и преподавал патологическую анатомию на медицинском факультете Калифорнийского университета в Сан-Франциско, а также читал курсы по анатомии в Городском колледже Сан-Франциско.

В молодости д-р Элсон поступил в авиацию военно-морских сил. Он служил пилотом пикирующего бомбардировщика на авианосце в западной части Тихого океана. Во время обучения в университете и аспирантуре служил в резерве авиации ВМС, выполняя задачи по поиску подводных лодок на различных типах вертолетов и самолетов. Он закончил 20-летнюю службу в авиации ВМС в должности командира запасной эскадрильи противолодочных вертолетов.

Д-р Элсон консультирует страховые компании, а также юристов о делах, связанных с телесными повреждениями и медицинскими ошибками. По рабочим вопросам он часто бывает в разных уголках США и Канады. Неоднократно выступал в суде в качестве эксперта. Основное поле деятельности — определение причин развития миофасциальных болей после травм, полученных в авариях на небольших скоростях.

С д-ром Элсоном можно связаться по электронной почте: [docelson@gmail.com](mailto:docelson@gmail.com).

# ОГЛАВЛЕНИЕ

ПРЕДИСЛОВИЕ .....	x
БЛАГОДАРНОСТИ .....	xi
О РАБОТЕ С АТЛАСОМ .....	xii

## ОЗНАКОМЛЕНИЕ С ОРГАНИЗМОМ ЧЕЛОВЕКА

Анатомические плоскости и срезы .....	1
Понятия положения и направления тела .....	2
Системы организма (1) .....	3
Системы организма (2) .....	4
Полости и оболочки .....	5

## КЛЕТКИ И ТКАНИ

Клетка .....	6
Деление клетки/митоз .....	7
Эпителиальные ткани .....	8
Ткани: волокнистая соединительная ткань .....	9
Ткани: опорные соединительные ткани .....	10
Ткани: мышечная ткань .....	11
Ткани: микроскопическое строение скелетной мышцы .....	12
Ткани: нервная ткань .....	13
Интеграция тканей .....	14

## СИСТЕМА ПОКРОВОВ ТЕЛА

Покров тела: эпидермис .....	15
Покров тела: дерма .....	16

## КОСТНО-СУСТАВНАЯ СИСТЕМА

Строение длинной кости .....	17
Эндохондральная оссификация .....	18
Осевой/добавочный скелет .....	19
Классификация соединений костей (суставов) .....	20
Движения .....	21
Кости черепа (1) .....	22
Кости черепа (2) .....	23
Височно-нижнечелюстной сустав (сочленение нижней челюсти с черепом) .....	24
Позвоночник .....	25
Шейный и грудной отделы позвоночника .....	26
Поясничные, крестцовый и копчиковый отделы позвоночника .....	27
Грудная клетка .....	28
Верхняя конечность: плечевой пояс и плечевая кость .....	29
Верхняя конечность: плечевой пояс (лопатка и плечевая кость) .....	30
Верхняя конечность: кости предплечья .....	31
Верхняя конечность: локоть и связанные с ним суставы .....	32
Верхняя конечность: кости/суставы запястья и кисти .....	33

Верхняя конечность (кости и суставы): повторение пройденного материала . . . . .	34
Нижняя конечность: тазовая кость, тазовый пояс, таз . . . . .	35
Нижняя конечность: мужской и женский таз . . . . .	36
Нижняя конечность: крестцово-подвздошные и тазобедренные суставы . . . . .	37
Нижняя конечность: кости бедра и голени . . . . .	38
Нижняя конечность: коленный сустав . . . . .	39
Нижняя конечность: голеностопный сустав и кости стопы . . . . .	40
Нижняя конечность (кости и суставы): повторение пройденного материала . . . . .	41

## **МЫШЕЧНАЯ СИСТЕМА**

Ознакомление со скелетными мышцами . . . . .	42
Согласование работы мышц . . . . .	43
Мышцы головы: мимические мышцы . . . . .	44
Мышцы головы: жевательные мышцы . . . . .	45
Шея: передние и боковые мышцы . . . . .	46
Туловище: глубокие мышцы спины и задней области шеи . . . . .	47
Туловище: мышцы костей грудной клетки и задней брюшной стенки . . . . .	48
Туловище: мышцы передней брюшной стенки и паховой области . . . . .	49
Туловище: мышцы таза . . . . .	50
Туловище: мышцы промежности . . . . .	51
Верхняя конечность: мышцы, стабилизирующие положение лопатки . . . . .	52
Верхняя конечность: мышцы сухожильно-мышечной манжеты . . . . .	53
Верхняя конечность: мышцы, осуществляющие движение плечевого сустава . . . . .	54
Верхняя конечность: мышцы, осуществляющие движение в локтевом и лучелоктевом суставах . . . . .	55
Верхняя конечность: мышцы, обеспечивающие движение запястья и кисти . . . . .	56
Верхняя конечность: мышцы, обеспечивающие движение суставов кисти (собственные мышцы кисти) . . . . .	57
Верхняя конечность (мышцы): повторение пройденного материала . . . . .	58
Нижняя конечность: мышцы ягодичной области . . . . .	59
Нижняя конечность: мышцы задней поверхности бедра . . . . .	60
Нижняя конечность: мышцы медиальной поверхности бедра . . . . .	61
Нижняя конечность: мышцы передней поверхности бедра . . . . .	62
Нижняя конечность: мышцы передней и латеральной поверхностей голени . . . . .	63
Нижняя конечность: мышцы задней поверхности голени . . . . .	64
Нижняя конечность: собственные мышцы стопы . . . . .	65
Нижняя конечность (мышцы): повторение пройденного материала . . . . .	66
Функционирование мышц: обзор . . . . .	67

## **НЕРВНАЯ СИСТЕМА**

Организация . . . . .	68
Функциональная классификация нейронов . . . . .	69
Синапсы и медиаторы . . . . .	70
Нервно-мышечное соединение . . . . .	71

## **ЦЕНТРАЛЬНАЯ НЕРВНАЯ СИСТЕМА**

Развитие центральной нервной системы (ЦНС) . . . . .	72
Полушария головного мозга . . . . .	73
Проводящие пути/ядра полушарий головного мозга . . . . .	74

Промежуточный мозг . . . . .	75
Ствол головного мозга/мозжечок . . . . .	76
Спинной мозг . . . . .	77
Восходящие пути (тракты) . . . . .	78
Нисходящие пути . . . . .	79

## **ЦЕНТРАЛЬНАЯ НЕРВНАЯ СИСТЕМА: ПОЛОСТИ И ОБОЛОЧКИ**

Желудочки головного мозга . . . . .	80
Мозговые оболочки . . . . .	81
Циркуляция спинномозговой жидкости (СМЖ) . . . . .	82

## **ПЕРИФЕРИЧЕСКАЯ НЕРВНАЯ СИСТЕМА**

Черепные нервы . . . . .	83
Спинномозговые нервы и нервные корешки . . . . .	84
Рефлексы спинного мозга . . . . .	85
Ход спинномозговых нервов . . . . .	86
Плечевое сплетение и иннервация руки . . . . .	87
Поясничное и крестцовое сплетения: иннервация ноги . . . . .	88
Дерматомы . . . . .	89
Чувствительные окончания — рецепторы . . . . .	90

## **ВЕГЕТАТИВНАЯ (АВТОНОМНАЯ) НЕРВНАЯ СИСТЕМА**

ВНС: симпатический отдел (1) . . . . .	91
ВНС: симпатический отдел (2) . . . . .	92
ВНС: парасимпатический отдел . . . . .	93

## **СПЕЦИАЛЬНЫЕ ОРГАНЫ ЧУВСТВ**

Зрительный анализатор (1) . . . . .	94
Зрительный анализатор (2) . . . . .	95
Зрительный анализатор (3) . . . . .	96
Слуховой анализатор и орган равновесия (1) . . . . .	97
Слуховой анализатор и орган равновесия (2) . . . . .	98
Вкус и обоняние . . . . .	99

## **СЕРДЕЧНО-СОСУДИСТАЯ СИСТЕМА**

Кровь и элементы крови . . . . .	100
Схема кровообращения . . . . .	101
Кровеносные сосуды . . . . .	102
Средостение. Стенки и оболочки сердца . . . . .	103
Камеры сердца . . . . .	104
Проводящая система сердца и ЭКГ . . . . .	105
Венечные артерии и вены сердца . . . . .	106
Артерии головы и шеи . . . . .	107
Артерии головного мозга . . . . .	108
Артерии и вены верхних конечностей . . . . .	109
Артерии нижних конечностей . . . . .	110

Аорта: ветви и связанные с ней сосуды . . . . .	111
Артерии желудочно-кишечного тракта и смежных органов . . . . .	112
Артерии таза и промежности . . . . .	113
Основные артерии: повторение пройденного материала. . . . .	114
Вены головы и шеи . . . . .	115
Системы полых вен и непарной вены . . . . .	116
Вены нижней конечности . . . . .	117
Система воротной вены . . . . .	118
Основные вены: повторение пройденного материала. . . . .	119

## **ЛИМФАТИЧЕСКАЯ СИСТЕМА**

Отток лимфы и клеточный цикл лимфоцита . . . . .	120
--	-----

## **ИММУННАЯ (ЛИМФАТИЧЕСКАЯ) СИСТЕМА**

Введение . . . . .	121
Врожденный и приобретенный иммунитет . . . . .	122
Тимус и красный костный мозг . . . . .	123
Селезенка . . . . .	124
Лимфатический узел. . . . .	125
Лимфоидная ткань слизистых оболочек . . . . .	126

## **ДЫХАТЕЛЬНАЯ СИСТЕМА**

Обзор . . . . .	127
Наружный нос, носовая перегородка и полость носа . . . . .	128
Околоносовые воздухоносные пазухи . . . . .	129
Гортань и глотка. . . . .	130
Легочные доли и плевра. . . . .	131
Нижние дыхательные пути. . . . .	132
Механизм дыхания . . . . .	133

## **ПИЩЕВАРИТЕЛЬНАЯ СИСТЕМА**

Обзор . . . . .	134
Ротовая полость и соседние органы . . . . .	135
Зубы . . . . .	136
Глотка. Акт глотания . . . . .	137
Брюшина . . . . .	138
Пищевод и желудок. . . . .	139
Тонкий кишечник . . . . .	140
Толстый кишечник. . . . .	141
Печень . . . . .	142
Желчевыводящая система и поджелудочная железа. . . . .	143

## **МОЧЕВЫДЕЛИТЕЛЬНАЯ СИСТЕМА**

Мочевыводящие пути . . . . .	144
Почки и соседние органы забрюшинного пространства . . . . .	145
Почка и мочеточник. . . . .	146



Нефрон .....	147
Система канальцев почки. Почечное кровообращение .....	148

## **ЭНДОКРИННАЯ СИСТЕМА**

Введение .....	149
Гипофиз и гипоталамус .....	150
Гипофиз и органы-мишени .....	151
Щитовидная и паращитовидные железы .....	152
Надпочечники .....	153
Панкреатические островки .....	154

## **РЕПРОДУКТИВНАЯ СИСТЕМА**

Мужская репродуктивная система .....	155
Яички .....	156
Мужские мочеполовые структуры .....	157
Женская репродуктивная система .....	158
Яичники .....	159
Матка, маточные трубы, влагалище .....	160
Менструальный цикл .....	161
Молочные железы .....	162

<b>БИБЛИОГРАФИЯ</b> .....	<b>Б</b>
---------------------------	----------

<b>ПРИЛОЖЕНИЕ А: Ответы к вопросам в разделах 34, 41, 58, 66, 114, 119</b> .....	<b>П1</b>
--	-----------

<b>ПРИЛОЖЕНИЕ В: Спинальная иннервация скелетных мышц</b> .....	<b>П3</b>
---	-----------

<b>ГЛОССАРИЙ</b> .....	<b>Г1</b>
------------------------	-----------

<b>АЛФАВИТНЫЙ УКАЗАТЕЛЬ</b> .....	<b>У1</b>
-----------------------------------	-----------

# ПРЕДИСЛОВИЕ

Китайская пословица гласит: «Рисунок стоит тысячи слов». (В другом ее варианте сказано — «миллиона».) И это действительно так! Поэтому мы рады представить вашему вниманию четвертое издание нашего атласа в новом, улучшенном оформлении. Улучшения коснулись прежде всего размеров иллюстраций — они стали крупнее. Кроме того, к каждой иллюстрации мы добавили дополнительную страницу с текстом.

Возможно, это первая научная книга для раскрашивания, которую вы собираетесь использовать в системе высшего образования, — в университете, аспирантуре, в профессиональной деятельности. Собственно говоря, атлас предназначен именно для таких читателей. На первый взгляд, работа с ним может показаться весьма трудной задачей. Однако постарайтесь следовать за нашими объяснениями, придерживаясь представленных в тексте рекомендаций, и тогда, поверьте, ваши знания о строении человеческого тела станут гораздо более глубокими.

Наверняка в процессе обучения вы сталкивались с проблемой непонимания того, о чем говорил преподаватель, с каждым его словом вы все больше запутывались. Тогда он брал лист бумаги и рисовал то, о чем говорит. Вы сопоставляли информацию, которую получали на слух, с рисунками, иллюстрировавшими ее, и тогда все постепенно прояснялось и в конце концов вставало на свои места. Если непонятный вопрос разрешался подобным образом, значит, вы — так называемый *визуал*, то есть человек, воспринимающий мир прежде всего с помощью «картинок». А если, посмотрев на рисунок преподавателя минуту-другую, вы спрашивали: «Можно я нарисую то, что понял, а вы скажете, правильно или нет?», затем брали карандаш и начинали рисовать, тогда вы — *кинестетик*, то есть человек, лучше усваивающий информацию с помощью движений. В таком случае эта книга для вас!

Данный атлас адресован более широкому кругу читателей, чем большинство учебных пособий. В нем много тем, которые могут оказаться сложными для студентов-первокурсников, но не столь сложными для студентов медицинских вузов. Если какая-либо иллюстрация вам непонятна, постарайтесь осмыслить рисунок в контексте расположения изображенного органа в теле человека. Возьмите за правило возвращаться к более общим схемам, где представлены несколько структур вместе. И только полностью разобравшись и поняв такую схему, переходите на более сложный уровень, то есть изучайте отдельные структуры в деталях. Всегда сверяйте порядок раскрашивания структур со списком их названий, чтобы ничего не упустить. Обращайтесь к глоссарию, приведенному в конце атласа, к основному учебнику или к какому-либо справочнику по данной теме. Если у вас появятся замечания по нашей книге, я с радостью их рассмотрю (пишите на мой электронный адрес, указанный на странице iv). При создании атласа нашей задачей было превратить изучение анатомии в увлекательный процесс, и мы надеемся, что, проработав его до конца, вы будете довольны достигнутым результатом. В конце концов, интересно узнать что-то новое о строении собственного тела!

Мы благодарны тысячам людей разных профессий, которые проработали наш атлас и поделились с нами замечаниями и советами. Среди них были преподаватели вузов и школ, фельдшеры, мануальные терапевты, судебные журналисты, адвокаты, страховые оценщики, судьи, студенты, зубные врачи, стоматологигиенисты, медицинские сестры, хирурги, подологи, массажисты, физиотерапевты, специалисты по трудотерапии, врачи лечебной физкультуры, спортивные тренеры, танцовщики и музыканты! И это — далеко не весь перечень специальностей людей, стремящихся к самосовершенствованию, которые помогли нам улучшить атлас и сделать его понятным каждому, кто хочет узнать, как устроен человеческий организм. Вы убедитесь, что рисунок стоит тысячи слов!

Приятной работы!

# БЛАГОДАРНОСТИ

Я глубоко признателен **Мэри и Джейсону Лурос** за советы по созданию книги.

Огромную помощь в подготовке рукописи и ее форматировании в текстовый формат оказала редактор **Линдси Фэйрли**, что позволило мне работать над текстом более последовательно. Спасибо ей за это, а также за то, что она прекрасный слушатель и надежный друг.

Хочу поблагодарить инженера-нефтяника **Билла Ньюмана** за пояснение физических законов, проявляющихся в работе организма человека; д-ра **Глена Гислера** (доктор философии) за объяснение принципов функционирования черепных нервов; д-ра **Hedley Emsley** (доктор философии; член Королевского терапевтического колледжа) за проработку карты дерматомов, использованной в настоящем атласе.

Отдельной благодарности заслуживает специалист по лечебной физкультуре **Эрик Юиг** за подробное объяснение строения, функций и причин дисфункции опорно-двигательного аппарата.

И конечно, я благодарен своей жене Эллин за ее любовь и понимание. Без нее эта книга не увидела бы свет.

## **УИН КЭПИТ**

Санта-Барбара, Калифорния

## **ЛАРРИ ЭЛСОН**

Напа Вэлли, Калифорния

# О РАБОТЕ С АТЛАСОМ

## СТРУКТУРА АТЛАСА

Книга состоит из тематических разделов. В каждом разделе освещается несколько подтем. Каждой подтеме соответствует страница с иллюстрациями и колонка текста на соседней странице. Проходить разделы по порядку совсем не обязательно, но в любом выбранном вами разделе *изучать подтемы и раскрашивать рисунки следует в том порядке, в котором они расположены*. Можно сначала прочитать текст к иллюстрации, потом раскрасить ее, а после перечитать текст внимательнее; или же можно поступить наоборот и начать с раскрашивания рисунков. Какой бы вариант работы вы ни выбрали, перед раскрашиванием рисунков **обязательно ознакомьтесь с инструкцией («советами по раскрашиванию»)**. Эти советы помогут понять, каким цветом и в каком порядке необходимо раскрасить ту или иную часть изображения, а также сконцентрировать внимание на особо важных деталях.

## КАК РАСКРАШИВАТЬ РИСУНКИ

При работе с атласом мы советуем *использовать цветные карандаши*, поскольку они не оставляют заметных следов на обратной стороне страницы. Прежде чем использовать цветную ручку, сначала убедитесь в том, что она не оставляет чернильных пятен на обратной стороне. Цветные ручки светлых тонов или с чернилами на водной основе оставляют пятна реже, поэтому при их использовании подписи и все детали на рисунках остаются хорошо различимыми.

Вам понадобятся карандаши не менее чем 10 разных цветов, среди которых должен быть обычный серый. Помните, что пользуясь одним и тем же карандашом, но изменяя силу нажатия, можно получить разные оттенки цвета. Если вы будете приобретать карандаши не в наборе, а по отдельности, например в магазине канцтоваров, выбирайте более светлые тона. Вам потребуются красный, голубой, пурпурный (темно-красный), желтый, серый и черный цвета. Покупка карандашей по отдельности удобна также тем, что при потере или полном использовании карандаша всегда можно купить новый.

## ОСОБЕННОСТИ РАБОТЫ С РИСУНКАМИ

Отдельные структуры человеческого тела, изображенные на рисунках, обозначаются соответствующими названиями, написанными объемными буквами, чтобы их можно было выделять цветом. За названиями структур следуют подстрочные буквы — от A до Z. *Название структуры и саму структуру на рисунке закрашивайте одним цветом*.

Границы отдельных структур обозначены темными линиями. Закрашивайте все, что изображено в пределах этих линий. Буквенное обозначение структуры может быть поставлено на самой структуре или вынесено за ее пределы, но соединено с ней тонкой указательной линией. Обратите внимание: не все структуры, подлежащие закрашиванию, имеют буквенные обозначения. Если структуры, одинаковые по размеру и форме, расположены друг рядом с другом, закрасьте их одним цветом.

*Выделять цветом название структуры очень важно* — это позволяет сориентироваться, в каком порядке раскрашивать сами структуры. Раскрашивание способствует лучшему запоминанию. Заметьте особенность оформления: названия некоторых структур как бы разделены на слоги. Это сделано для лучшего запоминания незнакомых слов, в чем вам также поможет глоссарий в конце книги. Порядок, в котором расположены названия структур на странице (обратите внимание на отступы в списках названий), отражает взаимосвязь между этими структурами.

Каждому названию структуры и рядом стоящему буквенному обозначению должен соответствовать определенный цвет. Исключение — когда рядом с названиями разных структур стоит одно и то же буквенное обозначение, но с разными надстрочными символами (например, D<sup>1</sup>, D<sup>2</sup> — см. образец на следующей странице). В таком случае структуры закрашиваются одним цветом, что указывает на их взаимосвязанность. Однако вы можете в некоторой степени разделить их, регулируя силу нажатия на карандаш и тем самым меняя яркость цвета. Если список названий структур на какой-либо странице окажется слишком длинным и все возможные цвета окажутся использованными, некоторые из них придется повторять. Вы можете выбирать любые цвета, если отдельно не указано, какой именно цвет необходимо использовать. Для крупных структур мы рекомендуем выбирать светлые тона, в то время как мелкие детали, которые сложно рассмотреть, лучше раскрашивать более темными и яркими цветами.

Для обозначения артерий принято использовать красный цвет, вен — синий, капилляров — пурпурный, нервов — желтый, лимфатических сосудов — зеленый. Однако на тех рисунках, где какая-либо из вышеперечисленных структур рассматривается отдельно, для обозначения разных ее деталей потребуются много цветов.

## ИСПОЛЬЗУЕМЫЕ ОБОЗНАЧЕНИЯ

### НАЗВАНИЕ СТРУКТУРЫ А (буквенное обозначение)

(раскрашивайте и название, и две структуры, обозначенные буквой А, одинаковым цветом)

### НОВОЕ НАЗВАНИЕ В (раскрашивайте новым цветом)

### НОВОЕ НАЗВАНИЕ С (раскрашивайте новым цветом)

### НОВОЕ НАЗВАНИЕ D (раскрашивайте новым цветом)

### НОВОЕ НАЗВАНИЕ D<sup>1</sup>

(раскрашивайте название и структуру тем же цветом, что и D)

### НОВОЕ НАЗВАНИЕ D<sup>2</sup>

(раскрашивайте название и структуру тем же цветом, что и D)

### НОВОЕ НАЗВАНИЕ E+

(ни название, ни структуру с таким обозначением раскрашивать не следует)

### НОВОЕ НАЗВАНИЕ F\*

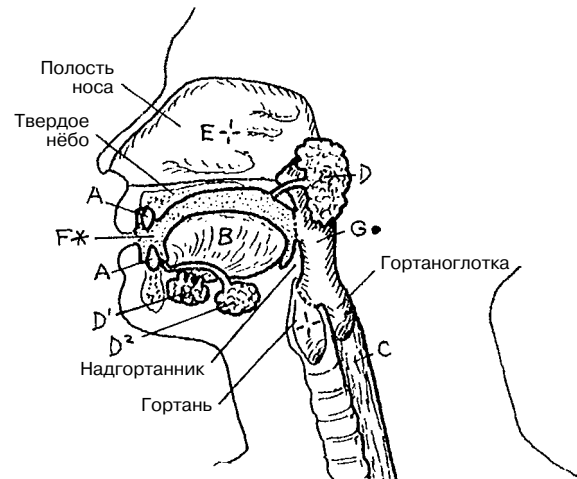
(название и любую структуру с таким обозначением раскрашивать серым цветом)

### НОВОЕ НАЗВАНИЕ G-

(раскрашивайте название и структуру черным цветом)

### НОВОЕ НАЗВАНИЕ H—

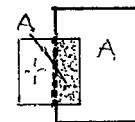
(раскрасьте название; структура на рисунках не показана)



(Микроскопическое изображение)



(Линия, обозначающая границы структуры, которая расположена под другой структурой или кзади от нее)



Визуализация внутренних органов необходима для изучения человеческого тела. **Диссекция** (лат. *dissectio*, от *dissecare* — рассекать) — это термин, означающий препарирование тела человека для изучения общей или частной анатомии внутренних органов. Внутренние органы изучаются в срезах — их можно получить, если условно провести через тело несколько плоских поверхностей, которые называются *плоскостями*. Плоскости мысленно проводят применительно к телу в вертикальном (стоячем) положении с опущенными вдоль туловища конечностями, обращенными вперед ладонями (большими пальцами кнаружи) и пальцами ног (см. «анатомическое положение тела» на следующей странице). Существуют разные методы, которые позволяют делать обзорные компьютерные снимки внутренних органов при жизни человека и после его смерти в серии срезов вдоль одной или нескольких плоскостей. Такие анатомические изображения могут быть получены с помощью методов компьютерной томографии (КТ) и магнитно-резонансной томографии (МРТ).

**Срединная (медианная) плоскость** — это продольная плоскость, которая делит голову и туловище на симметричные половины — правую и левую. Особенностью данной плоскости является наличие вертикальной оси, проходящей через позвоночный столб и спинной мозг. Плоскости, параллельные срединной плоскости, являются сагиттальными. Обратите внимание: термин «медиальный» к плоскостям не относится.

**Сагиттальная плоскость** — это продольная плоскость, которая делит тело (голову, туловище, конечности) или какие-либо его области на левую и правую части (*не* половины). Сагиттальная плоскость проходит параллельно срединной плоскости.

**Фронтальная (корональная) плоскость** — это продольная плоскость, которая делит тело или какие-либо его области на переднюю и заднюю *половины или части*. Такие плоскости проходят перпендикулярно срединной и сагиттальной плоскостям.

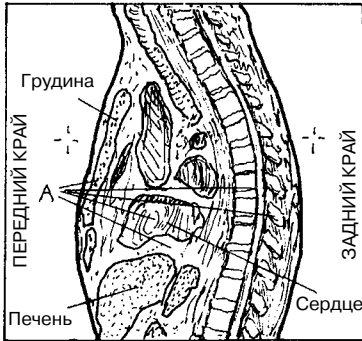
**Поперечная (горизонтальная) плоскость** делит тело на верхнюю и нижнюю половины/части (поперечные срезы). Эта плоскость проходит перпендикулярно продольным плоскостям. Поперечные плоскости являются горизонтальными плоскостями тела в его анатомическом положении.

# ОЗНАКОМЛЕНИЕ С ОРГАНИЗМОМ ЧЕЛОВЕКА

## АНАТОМИЧЕСКИЕ ПЛОСКОСТИ И СРЕЗЫ

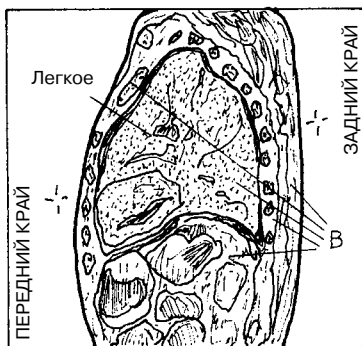
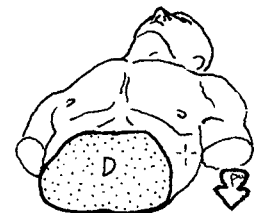
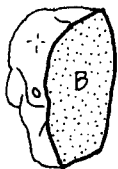
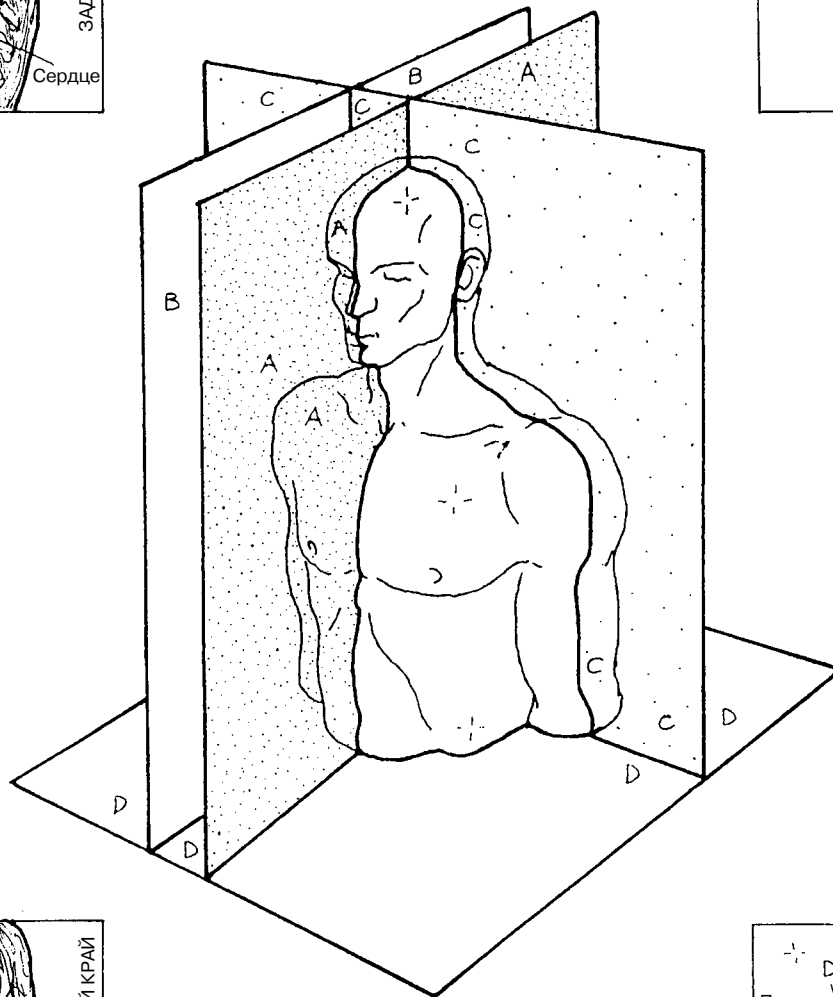
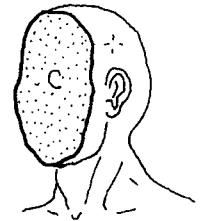
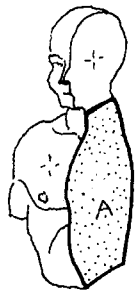
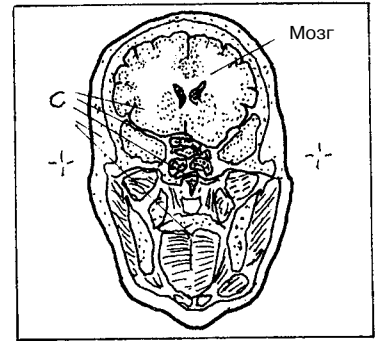
**Советы по раскрашиванию.** Для раскрашивания зон А–D используйте светлые цвета. (1) Закрасьте соответствующую плоскость тела на рисунке в центре страницы; далее закрасьте название плоскости, относящийся к ней секционный срез и пример среза тела. (2) Закрасьте все, что находится в пределах темных линий рисунка секционного среза.

СРЕДИННАЯ А  
 АГИТТАЛЬНАЯ В  
 ФРОНТАЛЬНАЯ (КОРОНАЛЬНАЯ) С  
 ПОПЕРЕЧНАЯ (ГОРИЗОНТАЛЬНАЯ) D



Срединный срез через грудную клетку

Фронтальный срез головы



Сагиттальный срез грудной клетки

Поперечный срез брюшной полости

